

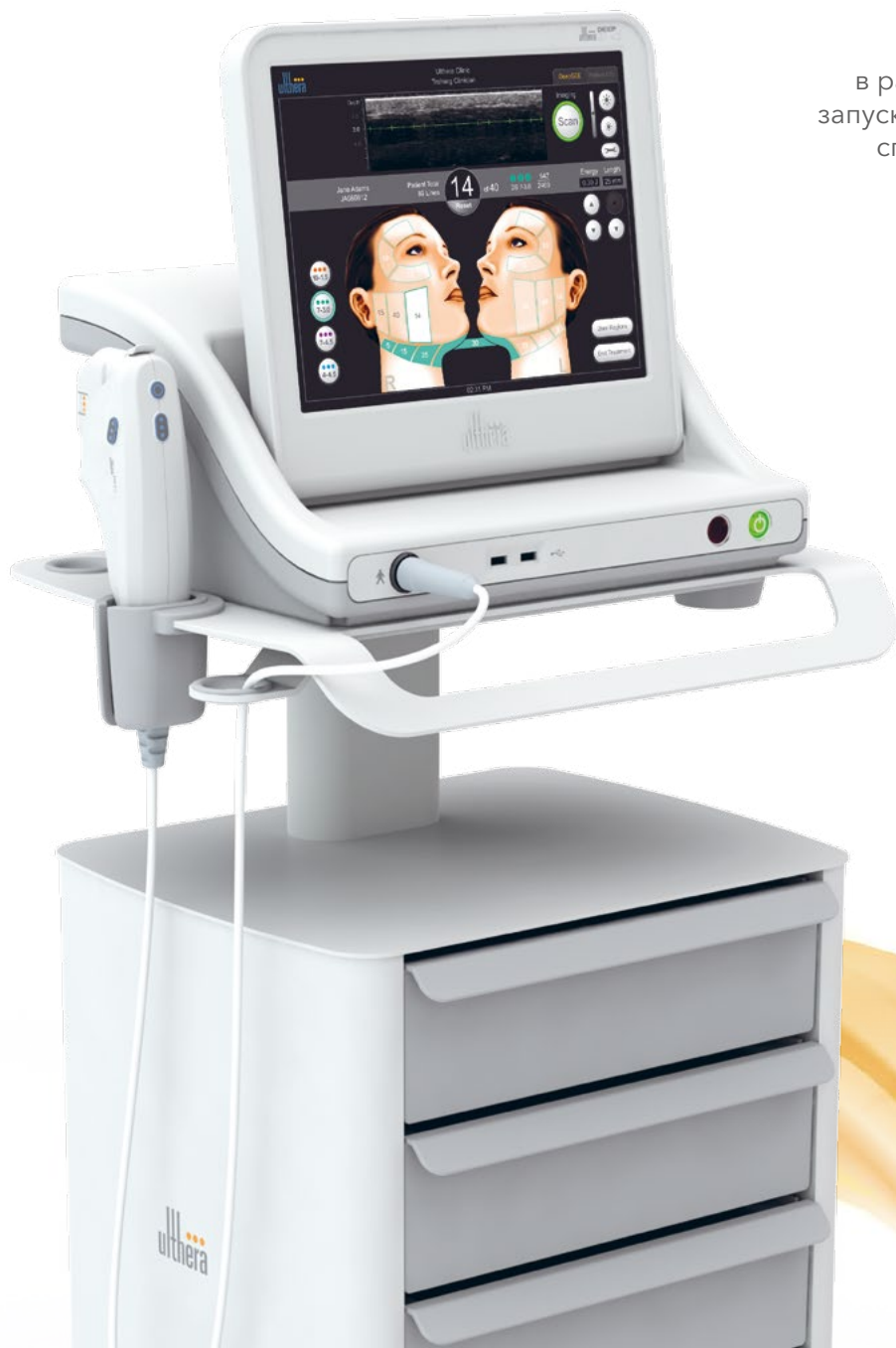

MERZ AESTHETICS

МЕЖДУНАРОДНЫЕ
ПУБЛИКАЦИИ
ТЕЛО

Микросфокусированный ультразвук
Ulthera[®] System

Процедура Ultherapy® проводится на аппарате Ulthera® System.

Ulthera® System (Альтера Систем) — единственный* аппарат с технологиями микросфокусированного ультразвука и визуализацией в реальном времени, одобренный FDA¹ для лифтинга и омоложения кожи лица, шеи и декольте, а также для коррекции морщин².



Микросфокусированный ультразвук аппарата Ulthera® System проникает в разные слои кожи на глубину до 4,5 мм, запуская синтез нового коллагена в дерме и способствуя лифтингу на уровне SMAS³.

Однократная процедура, без сезонных ограничений и периода восстановления⁴.

Результат может сохраняться 18 месяцев⁵, возможно, и более в зависимости от индивидуальных особенностей пациента.

Эффективность и высокая степень безопасности показаны в большинстве проведенных клинических исследований^{6,7}.

Выбирая Ulthera® System и сотрудничество с «Мерц Фарма», вы строите долгосрочный и надежный бизнес благодаря нашей маркетинговой, тренинговой и сервисной поддержке.

* Данные действительны на момент 15.04.2020.

1. FDA – Управление по санитарному надзору за качеством пищевых продуктов и медикаментов США.
2. Одобрение FDA, номер K180623 от 4 мая 2018 г. www.fda.gov.
3. SMAS – поверхностная мышечно-апоневротическая система.
4. Алам М. и др. Американская академия дерматологии. 2010; 62(2):262-269.
5. Фаби С.Г. Дерматологическая хирургия. 2014; 40:164-167.
6. Гликлич Р. и др. Архив лицевой пластической хирургии. 2007; 9:88-95.
7. Минкис К., Алам М. Дерматологические клиники. 2014; 32(1):71-77.

О чем публикация	Название публикации	Авторы	Журнал	Год	
Ultherapy и тело	Эффективность и безопасность микросфокусированного ультразвука с визуализацией для коррекции сниженной эластичности и упругости кожи: рандомизированное сравнительное исследование	Vasanop Vachiramon, Korn Triyangkulsri, Wimolsiri lamsumang, Pamela Chayavichitsilp	Lasers in surgery and medicine. DOI: 10.1002/lsm.23234	2020	


Абстракт

Актуальность и цель исследования. Микросфокусированный ультразвук с визуализацией (МСУЗ-В) был одобрен для коррекции сниженной эластичности кожи в некоторых областях, включая брови, шею и подбородочную область. Цель исследования состоит в определении эффективности МСУЗ-В для коррекции сниженной эластичности и упругости кожи живота с использованием двух разных протоколов лечения.

Дизайн исследования/материалы и методы. В исследование были включены 30 пациенток со сниженной эластичностью и упругостью кожи живота. Для каждой половины живота случайным образом был выбран один из протоколов: однократная процедура МСУЗ-В в одной плоскости (4,5 мм) или однократная процедура МСУЗ-В в двух плоскостях (4,5 мм и 3,0 мм). Улучшение в баллах (0-10) оценивали врач, от которого были скрыты данные, касающиеся лечения, и пациентки через 1, 3 и 6 месяцев после лечения.

Результаты. 28 пациенток завершили участие в исследовании. Улучшение при воздействии УЗ в одной плоскости было оценено врачом в среднем в 3,03 (\pm 1,26), 3,43 (\pm 1,35) и 2,18 (\pm 0,86) балла через 1, 3 и 6 месяцев периода отдаленного наблюдения соответственно. При воздействии УЗ в двух плоскостях улучшение составило 3,11 (\pm 1,23), 3,39 (\pm 1,34) и 2,02 (\pm 0,79) балла. Ни в одной из временных точек статистически значимых различий между воздействием в одной или двух плоскостях не выявлено. Аналогичный паттерн улучшения наблюдался при оценке улучшения пациентками. У рожавших пациенток средний балл по шкале улучшения по оценке врача и пациентками был значимо выше, чем у нерожавших пациенток, как при воздействии в одной плоскости, так и при воздействии в двух плоскостях. Кроме того, у рожавших пациенток отмечалось существенное уменьшение среднего значения окружности талии. Медианы баллов по шкале болевых ощущений составили 5,25 при воздействии в одной плоскости и 4,29 при воздействии в двух плоскостях ($p = 0,20$).

Вывод. Лечение с применением МСУЗ-В в одной и двух плоскостях обладает сопоставимой эффективностью для коррекции сниженной упругости и эластичности кожи. Эффект более выражен у рожавших пациенток.

О чем публикация	Название публикации	Авторы	Журнал	Год	
Ultherapy и тело	Использование BODY-Q для оценки внешнего вида и качества жизни после лечения дряблости кожи внешней стороны бедра при помощи микросфокусированного ультразвука и кальция гидроксиапатита	Jesse R. Smith, Michael Sheehan, Laurie A. Casas	The American Society for Aesthetic Plastic Surgery	2019	

Абстракт

Актуальность. Две процедуры, применение которых по ряду эстетических показаний улучшает свойства кожи и повышает ее эластичность, – это микросфокусированный ультразвук с визуализацией (МСУЗ-В) и инъекции кальция гидроксиапатита (СаНА).

Цели. Была выдвинута гипотеза, что совместное использование этих процедур для повышения эластичности кожи улучшит внешний вид и повысит качество жизни пациентов при оценке с помощью BODY-Q.

Методы. Всего в исследование было последовательно включено 60 пациенток в возрасте от 30 до 60 лет с ИМТ менее 28 кг/м², которые были заинтересованы в повышении эластичности кожи внешней стороны бедер. В ходе одной недели терапии они заполняли несколько отобранных опросников BODY-Q. Во время лечения МСУЗ-В применяли на внешней поверхности бедер (150 линий на глубине 3,0 и 4,5 мм внешней поверхности каждого бедра). Непосредственно после применения МСУЗ-В пациенткам вводили СаНА подкожно (1,5 мл препарата разведенного 1,5 мл 2% раствора лидокаина в соотношении 1:1 во внешнюю поверхность каждого бедра). Через 90 дней после окончания лечения пациентки вновь заполняли опросники BODY-Q.


Результаты. Все 60 пациенток (100%), последовательно набранных в исследование и прошедших курс процедур, завершили 90-дневный период последующего наблюдения. По итогам этого периода показатели по отобранным опросникам BODY-Q достоверно увеличились (оценка восприятия своего тела, $p < 0,01$; оценка внешнего вида избытка кожи, $p < 0,01$; оценка удовлетворенности внешним видом тазовой области и внешней поверхности бедер, $p < 0,01$; оценка психологического стресса, связанного с внешностью, $p < 0,01$).

Вывод. Через 90 дней после проведения процедур с целью устранения дряблости кожи на внешней поверхности бедер с помощью МСУЗ-В в сочетании с СаНА пациенты отмечали статистически значимое улучшение внешнего вида и качества жизни. Эти данные можно проецировать на другие участки тела.

О чем публикация	Название публикации	Авторы	Журнал	Год	
Ultherapy и тело	Комбинированные эстетические вмешательства для предотвращения старения лица, восстановления и поддержания красоты лица и тела	Сабрина Фаби, Татьяна Павичич, Андре Брац, Джереми Би Грин, Кайл Сео, Яни А.Й. ван Лонгем	Клиническая, косметическая и экспериментальная дерматология. 30 октября 2017 г. Издательство Dove Press	2017	

Краткое содержание

Саммит экспертов Института передовых технологий в области эстетической медицины компании «Мерц» проходил 19-20 ноября 2016 г. в Праге, Чешская Республика. Конференция носила разноплановый консультативный характер и предоставила специалистам в области эстетической медицины из разных стран мира возможность присутствовать на ряде ключевых лекций международного факультета и мастер-классах по проведению инъекций, с акцентом на последние разработки в области комбинированных эстетических вмешательств в сфере омоложения и поддержания красоты лица и тела. Процесс старения ассоциируется с развитием изменений со стороны костной, мышечной и жировой ткани, связочного аппарата и кожи, а также затрагивает процесс взаимодействия этих тканей между собой. Для достижения наиболее естественных и гармоничных результатов омоложения лица необходимо производить воздействие на все изменения, обусловленные процессом старения, и терапия обычно заключается в применении более чем одного препарата или метода. В презентациях описаны инновационные терапевтические алгоритмы, применяющиеся в области лица и тела и ориентированные на желание пациентов достигнуть естественного омоложения, что требует трехмерного подхода с комбинацией препаратов для расслабления мускулатуры, восстановления объема и перевыстилки кожи. Помимо лечения возрастных изменений, эти процедуры все чаще используются для коррекции лицевых черт, а также отсрочки возрастных изменений у пациентов более молодого возраста. В презентациях были представлены пациенты разной этнической принадлежности, в том числе получавшие процедуры по телу, за пределами лица, с особым акцентом на применение системы Ultherapy® для подтяжки и лифтинга кожи, а также новых эстетических процедур, таких как Cellfina® и инъекции разведенного препарата Радиесс®. Данная статья содержит краткий обзор ключевых презентаций, представленных на конференции.

О чем публикация	Название публикации	Авторы	Журнал	Год	
Ultherapy и тело	Микросфокусированный ультразвук с визуализацией и кальция гидроксилпатит в коррекции дряблости кожи и внешних проявлений целлюлита	Gabriela Casabona, Gregório Pereira	Plast Reconstr Surg Glob Open 2017;5:e1388. DOI: 10.1097/GOX.0000000001388; опубликовано в онлайн-формате 25 июля 2017 г.	2017	

Абстракт


Актуальность. Связанное со старением снижение эластичности кожи является одной из причин усугубления внешних проявлений целлюлита. В ходе данного исследования проводилась оценка эффектов микросфокусированного ультразвука с визуализацией (МСУЗ-В; Ultherapy) в комбинации с разведенным кальция гидроксилпатитом (СаНА; Радиесс) в отношении внешних проявлений целлюлита и выраженности неокollaгеногенеза.

Методы. В исследование были ретроспективно включены 20 женщин (возраст 18-55 лет) со снижением эластичности кожи и умеренным или тяжелым целлюлитом в области ягодиц и бедер. Лечение МСУЗ-В производилось с помощью датчиков 4 и 7 МГц (25 линий/датчик/участок), непосредственно после чего проводилась подкожная инъекция СаНА (1 мл/ягодица или бедро). Фотографии, полученные на исходном уровне и через 90 дней, оценивались двумя независимыми заслепленными экспертами с помощью 5-балльной шкалы выраженности целлюлита. Одна пациентка, у которой планировалось проведение пластики бедра, получила коррекцию с помощью СаНА в 6 различных разведениях (0,3 мл/5 см²) с последующим лечением МСУЗ-В. Образцы ткани каждого участка, где производилось введение препарата в различных разведениях, исследовались посредством микроскопии в поляризованном свете с целью оценки выраженности неокollaгеногенеза.

Результаты. Оба эксперта сообщали о статистически значимом улучшении по сравнению с исходными показателями по каждому пункту шкалы выраженности целлюлита ($p < 0,001$) с улучшением среднего общего показателя на 4,5 балла ($p < 0,001$) после однократного проведения процедуры МСУЗ-В/СаНА. Через 90 дней при гистологическом исследовании выявлен пик неокollaгеногенеза в образцах, где производилось введение препарата в разведении 1:1, не-

зависимо от того, использовался ли СаНА поотдельности либо в комбинации с МСУЗ-В. Максимальная степень превращения коллагена типа III в коллаген типа I через 3 месяца наблюдалась в образцах, где производились инъекции СаНА в разведении 1:1 и 1:0,6 без последующего лечения МСУЗ-В. Оба типа процедур отличались хорошей переносимостью; степень удовлетворенности участников была высокой.

Вывод: Комбинированная терапия МСУЗ-В и разведенным СаНА является эффективным методом коррекции дряблости кожи и внешних проявлений целлюлита в области ягодиц и верхней части бедер.

О чем публикация	Название публикации	Авторы	Журнал	Год	
Ultherapy и тело	Общие рекомендации по проведению комбинированных эстетических вмешательств с применением ботулотоксина, филлеров и микрофокусированного ультразвука в области шеи, зоны декольте, рук и на других участках тела	Sabrina G., Fabi и др.	Дерматологическая хирургия. DOI: 10.1097/DSS.0000000000000869	2016	

Абстракт


Актуальность. Популярность эстетических процедур в области лица способствовала появлению более выраженных расхождений между участками, на которых производилось лечение, и участками, по-прежнему свидетельствующими об истинном возрасте пациента. Несмотря на то что многие участки тела часто требуют проведения многочисленных терапевтических процедур с целью оптимального омоложения, комбинированная терапия для конкретных областей до сих пор окончательно не определена.

Цель. Разработать рекомендации по оптимальному комбинированию и идеальной последовательности применения ботулотоксина (БТ), гиалуроновой кислоты, кальция гидроксиапатита (СаНА) и микрофокусированного ультразвука с визуализацией на различных участках тела за пределами области лица при всех фототипах кожи.

Методы. Под руководством дипломированного координатора объединились 15 специалистов. Консенсус считался достигнутым при одобрении 75-94% всех участников, в то время как согласие 95% и более обозначало достижение полного консенсуса.

Результаты. Предоставлены рекомендации по лечению области шеи, зоны декольте и кистей рук, включая временные рамки и последовательность конкретных процедур, которые проводятся одновременно или в ходе нескольких курсов лечения. Для лечения верхней части рук, живота, ягодиц и коленей вместо консенсуса предложены официальные заключения.

Вывод. Омоложение участков тела за пределами лица часто требует проведения различных процедур для достижения оптимальных результатов у пациентов со значительными возрастными изменениями. Рекомендовано проведение дополнительных клинических исследований, направленных на повышение осведомленности о лечении различных участков тела за пределами лица и предоставление врачам-клиницистам наилучших доказательств, касающихся использования лучших методов лечения.

О чем публикация	Название публикации	Авторы	Журнал	Год	
Ultherapy и тело	Безопасность и эффективность микро-сфокусированного ультразвука для омоложения ослабленной кожи локтей	Cameron Rokhsar, Wendy Schnebelen, Alexandre West, Carl Hornfeldt	Dermatol Surg 2015;41:821-826 DOI: 10.1097/DSS.0000000000000390	2015	


Абстракт

Актуальность. В связи с растущей популярностью минимально инвазивных косметических процедур в этом исследовании оцениваются эффективность и безопасность микросфокусированного ультразвука с визуализацией (МСУЗ-В) для омоложения кожи над локтями.

Методы. Кожа над локтями пациенток с обеих сторон была обработана МСУЗ-В с использованием датчиков, рассчитанных на разную глубину работы. Фотографирование пациентов проводилось до начала лечения, а также на 90-й и 180-й дни после лечения. Оценки наблюдателей были получены в слепом режиме, а шкалы общего эстетического улучшения для врачей и пациентов (PGAIS и SGAIS) заполнялись во время визитов наблюдения. Была оценена безопасность, основанная на частоте возникновения нежелательных явлений (НЯ).

Результаты. Замаскированная заслепленная оценка была проведена на 90-й день; у 56% было отмечено эстетическое улучшение. Общее улучшение по шкале SGAIS составило 83% и 81% на 90-й и 180-й дни соответственно. Общее улучшение по шкале PGAIS составило 94% как на 90-й, так и на 180-й день. Опросник степени удовлетворенности пациентов показал, что 83 % отметили улучшения характеристик локтевой области на 90-й день, а 81% пациенток по-прежнему отмечали улучшение на 180-й день. Никаких серьезных НЯ или НЯ, связанных с лечением, отмечено не было.

Вывод. Данное пилотное исследование предполагает, что МСУЗ-В является безопасным и многообещающим неинвазивным методом лечения ослабленности кожи в области над локтями. Основываясь на положительных результатах этого исследования для оптимизации данного неинвазивного подхода, необходимо провести более масштабное испытание с изучением влияния различной плотности обработки.

О чем публикация	Название публикации	Авторы	Журнал	Год	
Ultherapy и тело	Использование микро-сфокусированного ультразвука с визуализацией для лифтинга и омоложения ослабленной кожи коленей	Michael H. Gold, Whitney Sensing, Julie Biron	Journal of Cosmetic and Laser Therapy 2014;16:225-229	2014	

Введение

Общественный интерес к неинвазивным методам омоложения эстетической косметологии продолжает расти. Следующее проспективное открытое нерандомизированное исследование было проведено с целью оценки безопасности и эффективности применения микросфокусированного ультразвука с визуализацией (МСУЗ-В) для подтяжки и укрепления ослабленной кожи над коленями.

Материалы и методы. В исследование были включены здоровые взрослые женщины (n = 30) с легкой или умеренной двусторонней дряблостью кожи над коленями. МСУЗ-В воздействовали на сетку из восьми квадратов по 25 мм² над каждым коленом. Сначала использовали 4,5 мм датчик (4 МГц), а затем – 3,0 мм датчик (7 МГц). Обработка осуществлялась вдоль 480 линий в области каждого колена. Первичной конечной точкой эффективности была подтяжка и укрепление ослабленной кожи над коленом, оцениваемая главным исследователем с помощью Шкалы общего эстетического улучшения (PGAIS).

Результаты. Среди 28 подлежащих оценке пациенток у 24 (86%) были отмечены лифтинг и укрепление ослабленной кожи коленей через 90 и 180 дней после проведения процедуры. Три пациентки не отметили никаких изменений, и одна пациентка отметила ухудшение внешнего вида. Нежелательные явления или признаки повреждения кожи отмечены не были.

Вывод. Аналогично эффективности и безопасности в отношении укрепления кожи лица и уменьшения выраженности морщин МСУЗ-В является эффективным неинвазивным методом снижения дряблости и улучшения внешнего вида кожи в области над коленями.

О чем публикация	Название публикации	Авторы	Журнал	Год	
Ultherapy и тело	Эффективность и безопасность микросфокусированного ультразвука для подтяжки, укрепления и разглаживания тканей в области ягодиц	David J. Goldberg, Carl S. Hornfeldt	Dermatol Surg 2014; 40:1113-1117. DOI: 10.1097/DSS.000000000000126	2014	

Абстракт


Актуальность. Показано, что с помощью микросфокусированного ультразвука можно подтягивать и делать более упругой ослабленную кожу в области бровей, подбородка и шеи.

Цель. Цель этого исследования заключалась в проведении оценки безопасности и эффективности применения микросфокусированного ультразвука для создания подтянутых, упругих и гладких ягодиц.

Материалы и методы. В исследование включен 31 участник с ослабленной кожей в области ягодиц. Правая ягодица обрабатывалась микросфокусированным ультразвуком. В течение 180 дней у участников проводилась оценка общего улучшения по параметрам подтянутости и упругости кожи ягодиц.

Результаты. Из всех участников, прошедших оценку через 180 дней после проведения процедуры, улучшение наблюдалось у 89,5%. Однако при опросе большинство участников сказали, что не стали бы рекомендовать эту процедуру членам семьи или друзьям.

Вывод. Несмотря на то что микросфокусированный ультразвук можно применять для безопасной подтяжки, укрепления и разглаживания тканей в области ягодиц, более тщательный подбор пациентов и разработка новых излучателей позволит добиться дальнейшего улучшения отношения к этому методу.

О чем публикация	Название публикации	Авторы	Журнал	Год	
Ultherapy и тело	Неинвазивный лифтинг кожи на руках, бедрах и коленях с помощью чрескожного интенсивного сфокусированного ультразвука	Tina S. Alster, MD, Elizabeth L. Tanzi, MD	Dermatol Surg 2012;1-6. DOI: 10.1111/j.1524- 4725.2012.0233 8.x	2012	


Абстракт

Предпосылки. Чрескожный интенсивный сфокусированный ультразвук (ИСУЗ) – инновационная технология, разработанная с целью неинвазивного сокращения кожного лоскута на лице и шее, одобренная Управлением по санитарному надзору за качеством пищевых продуктов и медикаментов. Исследования по изучению эффективности и безопасности ИСУЗ в коррекции нефациальных областей в литературе не представлены.

Материалы и методы. 18 парных областей (6 пар) на плечах, внутренней поверхности бедер и над коленным суставом были в случайном порядке обработаны двумя различными датчиками (4,0 МГц, фокусная глубина 4,5 мм и 7,0 МГц, фокусная глубина 3,0 мм). С одной стороны в целевой области выполняли один подход (в моноплоскости) микротермической коагуляции, используя датчик 4,0 МГц, с глубиной воздействия 4,5 мм; с противоположной стороны выполняли последовательные подходы (биплоскость), используя оба датчика (сначала 4,0 МГц, с фокусной глубиной 4,5 мм и затем 7,0 МГц, с фокусной глубиной 3,0 мм). Клинические результаты оценивали два независимых эксперта, которым были предоставлены маскированные данные. Для оценки использовали стандартизированные фотографии, выполненные до процедуры, а также через 3 и 6 месяцев после процедуры. Таким образом, были получены субъективные оценки клинического улучшения и сведения о побочных эффектах терапии.

Результаты. По шкале общей оценки значительное улучшение наблюдалось во всех подвергавшихся воздействию областях, при этом степень лифтинга и подтяжки кожи в области плеч и коленей была выше, чем в области бедер. В тех областях, где процедура проводилась в биплоскости, были получены более благоприятные клинические результаты по сравнению с областями, где процедуру проводили на одной глубине во всех трех локализациях. В течение последующих 3-6 месяцев улучшение клинических показателей отмечалось независимо от схемы проведенной терапии. Побочные эффекты были легкими и носили транзиторный характер. Пациенты отмечали появление эритемы, потепления кожи и повышенной тактильной чувствительности. У двух пациентов появились кровоподтеки в верхней части рук. Это явление разрешилось в течение 7 дней. О других побочных эффектах не сообщалось.

Вывод. Чрескожный интенсивный сфокусированный ультразвук является безопасным и эффективным методом улучшения внешнего вида (текстуры и контуров) кожи верхней части рук, передней поверхности коленей и внутренней поверхности бедер.

О чем публикация	Название публикации	Авторы	Журнал	Год	
Ultherapy и тело	Микросфокусированный ультразвук для неабляционной подтяжки кожи и подкожных тканей в периорбитальной области и на других участках тела: предварительный отчет по данным, полученным от восьмидесяти двух пациентов*	Гордон Х. Сасаки, Ана Тевез	Журнал косметики, дерматологических наук и терапии. 2012;2:108-116. DOI:10.4236/ jcdsa.2012.222022	2012	

Абстракт

Вялая дряблая кожа – основное неприглядное изменение лица и тела, вызванное хроностарением и фотоповреждением кожи под воздействием окружающей среды. Хирургический лифтинг кожи не способен индуцировать достаточный неокollaгеногенез, а также ассоциируется с образованием видимых рубцов, операционными рисками и требует значительного периода восстановления. По данным этого предварительного отчета, неинвазивное воздействие микросфокусированной ультразвуковой энергии с образованием точек термической коагуляции на двух уровнях дермы кнаружи от края глазницы эффективно снижало выраженность дряблости, глубины морщин и обвисания кожи на период около 1 года у 19 пациентов. По данным программы Matched Orientation Mirror Imaging, средний подъем линии брови составил 1-2 мм. Образование микросфокусированных точек термической коагуляции на различных уровнях ткани также способствовало подтяжке кожи и снижению выраженности ее дряблости и глубины морщин в зоне декольте, плеча, в околопупочной области, на внутренней поверхности бедра и колен. С помощью шкал субъективной оценки общего эстетического улучшения по мнению исследователя и пациентов оценивались ответные реакции, коррелирующие с выраженностью дряблости и вялости кожи. Устранение болевого синдрома в ходе проведения процедуры включало применение инфильтрационной местной анестезии. Стойкие нежелательные явления не наблюдались. Для более эффективной и безопасной доставки энергии с целью улучшения внешнего вида дряблой и вялой кожи в области головы, шеи и тела необходимо дальнейшее усовершенствование имеющейся технологии.

MERZ AESTHETICS

ПУБЛИКАЦИИ



Эффективность и безопасность микро-сфокусированного ультразвука с визуализацией для коррекции сниженной эластичности и упругости кожи: Рандомизированное сравнительное исследование

Vasanop Vachiramon, врач ,* Korn Triyangkulsri, врач, Wimolsiri Iamsurang, врач, магистр наук, и Pamela Chayavichitsilp, врач

Отдел дерматологии, Медицинский факультет, Больница Раматибоди, Бангкок, 10400, Таиланд

Актуальность и цель исследования: Микро-сфокусированный ультразвук с визуализацией (МСУЗ-В) был одобрен для коррекции сниженной эластичности кожи в некоторых областях, включая брови, шею и подбородочную область. Цель исследования состоит в определении эффективности МСУЗ-В для коррекции сниженной эластичности и упругости кожи живота с использованием двух разных протоколов лечения.

Дизайн исследования/Материалы и методы: В исследование были включены тридцать пациенток со сниженной эластичностью и упругостью кожи живота. Для каждой половины живота в случайном образом был выбран один из протоколов: однократная процедура МСУЗ-В в одной плоскости (4,5 мм) или однократная процедура МСУЗ-В в двух плоскостях (4,5 мм и 3,0 мм). Улучшение в баллах (0-10) оценивали врач, от которого были скрыты данные, касающиеся лечения, и пациентки через 1, 3 и 6 месяцев после лечения.

Результаты: Двадцать восемь пациенток завершили участие в исследовании. Улучшение при воздействии УЗ в одной плоскости было оценено врачом в среднем в 3,03 (\pm 1,26), 3,43 (\pm 1,35) и 2,18 (\pm 0,86) балла через 1, 3 и 6 месяцев периода отдаленного наблюдения, соответственно. При воздействии УЗ в двух плоскостях улучшение составило 3,11 (\pm 1,23), 3,39 (\pm 1,34) и 2,02 (\pm 0,79) балла. Ни в одной из временных точек статистически значимых различий между воздействием в одной или в двух плоскостях не выявлено. Аналогичный паттерн улучшения наблюдался при оценке улучшения пациентками. У рожавших пациенток средний балл по шкале улучшения по оценке врачом и пациентками был значимо выше, чем у нерожавших пациенток, как при воздействии в одной плоскости, так и при воздействии в двух плоскостях. Кроме того, у рожавших пациенток отмечалось существенное уменьшение среднего значения окружности талии. Медианы баллов по шкале болевых ощущений составили 5,25 при воздействии в одной плоскости и 4,29 при воздействии в двух плоскостях ($P = 0,20$).

Заключение: Лечение с применением МСУЗ-В в одной и в двух плоскостях обладает сопоставимой эффективностью для коррекции сниженной упругости и эластичности кожи. Эффект более выражен у рожавших пациенток. Lasers Surg Med. © 2020 Wiley Periodicals, Inc.

Ключевые слова: контурная пластика тела; HIFU; лазерное лечение; беременность; лифтинг

ВВЕДЕНИЕ

Все чаще микро-сфокусированный ультразвук с визуализацией (МСУЗ-В) используют для лифтинга. Принцип его действия основан на передаче сфокусированных энергетических импульсов в глубокие отделы сетчатого слоя дермы и поверхностную мышечно-апоневротическую систему, что вызывает денатурацию коллагена и термическую коагуляцию тканей [1]. Это, в свою очередь, стимулирует синтез и ремоделирование новой ткани [2]. Управление США по контролю за качеством пищевых продуктов и лекарственных средств (USFDA) одобрило применение МСУЗ-В для лифтинга бровей, а также улучшения очертаний кожи и уменьшения количества морщин в зоне декольте. В различных исследованиях была продемонстрирована эффективность этого метода для улучшения эластичности и упругости кожи в других областях, таких как руки, бедра, колени, локти и ягодицы [3,4]. Тем не менее, данные об эффективности МСУЗ-В для коррекции сниженной эластичности и упругости кожи живота ограничены. Цель исследования состояла в определении эффективности и безопасности МСУЗ-В и сопоставлении двух разных протоколов лечения для коррекции сниженной эластичности и упругости кожи живота.

МАТЕРИАЛЫ И МЕТОДЫ

Раскрытие информации о конфликте интересов: Все авторы заполнили и представили форму ICMJE для раскрытия информации о потенциальном конфликте интересов и сообщили об отсутствии конфликта интересов.

* Адрес для корреспонденции: Vasanop Vachiramon, врач, Отдел дерматологии, Медицинский факультет, Больница Раматибоди, 270 шоссе Рама VI, Ратсеви, Бангкок, 10400, Таиланд E-mail: vasanop.vai@mahidol.edu

Принята к публикации 5 марта 2020 г.

Онлайн-версия опубликована в Wiley Online Library (wileyonlinelibrary.com).

DOI 10.1002/lsm.23234

© 2020 Wiley Periodicals, Inc.

Пациенты

В настоящее проспективное, одностороннее слепое рандомизированное контролируемое исследование были включены пациентки со сниженной эластичностью и упругостью кожи живота. Критериями включения были возраст от 18 до 70 лет и наличие сниженной эластичности и упругости кожи живота. Критериями исключения были воспаление или инфекция, рубцы, металлические имплантаты, предшествующее хирургическое вмешательство или косметическое вмешательство в области лечения, аллергическая реакция на лидокаин в анамнезе, любое установленное заболевание свертывающей системы крови с повышенным риском кровотечения, сопутствующая терапия антикоагулянтами, заболевание соединительной ткани в анамнезе, курение, беременность и период грудного вскармливания. Протокол исследования был одобрен экспертным советом Комитета по правам человека в рамках исследований с участием человека, Больница Раматибоди, Университет Махидол (Номер протокола MURA2018/255); регистрационный номер в реестре Клинических исследований в Таиланде TCTR20190417007. После подробного обсуждения протокола исследования, возможных исходов и нежелательных явлений от пациентов было получено информированное согласие. На момент включения регистрировали демографические характеристики пациентов, такие как пол, возраст, тип кожи по Фицпатрику и рост.

Процедура лечения

Живот каждой пациентки был разделен на правую и левую половины по срединной линии с использованием пупка в качестве ориентира. Для распределения протоколов лечения: воздействие в одной плоскости на одной половине живота и воздействие в двух плоскостях на другой половине живота, использовали блочную рандомизацию. На каждой половине живота был выбран участок кожи размерами 5 × 5 дюймов, расположенный латеральнее и ниже пупка. Анестезия была выполнена с использованием 1 % раствора лидокаина с адреналином местно на всю область кожи, подлежащей воздействию. MSU3-B (Ulthera System; компания Ulthera, Inc., Mesa, AZ) применяли на обеих половинах живота. Для воздействия в одной плоскости использовали датчик с частотой 4 МГц, глубина проникновения луча составила 4,5 мм, энергия — 1,2 Дж, а длина области воздействия — 25 мм при количестве линий сканирования 200 (по 100 линий на 2 прохода). Для воздействия в двух плоскостях, для первых 100 линий использовали датчик с описанными выше настройками и глубиной проникновения луча 4,5 мм. Второй проход осуществляли с использованием датчика с частотой 7 МГц, глубина проникновения луча составляла 3 мм, а энергия — 0,45 Дж. Длина области воздействия была равна 25 мм при количестве линий сканирования 100. Оба протокола лечения выполнялись за один сеанс; оценку состояния пациенток осуществляли в ходе последующего наблюдения через 1, 3 и 6 месяцев после лечения.

Критерии оценки эффективности

Стандартные двухмерные цифровые фотографии были сделаны исходно сразу после лечения, а также через 1, 3 и 6 месяцев после лечения. Во время каждого сеанса съемки использовали неподвижно установленный фотоаппарат и одинаковые условия освещения. Окружность талии измеряли в наиболее узком месте туловища во время каждого визита с помощью одной и той же сантиметровой ленты. Индекс массы тела (ИМТ) рассчитывали как отношение веса (кг) к росту² (м²). Каждую пациентку просили оценить улучшение в баллах на каждом визите в период последующего наблюдения с использованием непрерывной аналоговой шкалы, по которой 0 соответствовал отсутствию улучшения, а 10 — существенному улучшению. Дерматолог, от которого были скрыты данные о лечении, также оценивал цифровые фотографии, полученные на каждом визите в период последующего наблюдения, с помощью той же непрерывной аналоговой шкалы, чтобы определить улучшение упругости и эластичности кожи по сравнению с исходным уровнем.

Нежелательные эффекты

Во время каждого визита регистрировали возможные нежелательные эффекты, в том числе боль во время процедуры, болезненность кожи, отеки и образование гематом. Выраженность боли оценивали в баллах с помощью визуальной аналоговой шкалы (0 = отсутствие боли; 10 = нестерпимая боль).

Статистический анализ

Количественные данные были выражены как средние значения \pm среднеквадратичное отклонение, в случае нормального распределения, и как медианы (диапазон), в случае ненормального распределения. Категориальные данные были представлены в виде частоты (процентов). Для анализа данных использовали программное обеспечение STATA/SE, версия 14.2 (STATA Corp., College Station, TX). Для анализа повторных измерений (например, окружность талии, ИМТ) использовали однофакторный дисперсионный анализ повторных измерений. Для определения статистической значимости результатов применяли линейную модель со смешанными эффектами. Для анализа баллов по шкале оценки боли использовали критерий Манна-Уитни. Различия считали статистически значимыми при $P < 0,05$.

РЕЗУЛЬТАТЫ

Характеристики пациенток

Всего в исследование вошло 30 пациенток. Две пациентки выбыли из последующего наблюдения, в анализ вошли данные 28 пациенток. У девяти из 28 пациенток в анамнезе были роды. Средний возраст пациенток составил 43,3 ($\pm 8,79$) лет. У большинства пациенток (90 %) был III тип кожи по Фицпатрику. Демографические характеристики обобщены в Таблице 1.

Оценка врачом

Итоговый средний балл по шкале улучшения при воздействии УЗ в одной плоскости составил 3,03 ($\pm 1,26$), 3,43 ($\pm 1,35$) и 2,18 ($\pm 0,86$) через 1, 3 и 6 месяцев последующего наблюдения, соответственно. При воздействии УЗ в двух плоскостях средний балл по шкале улучшения составил 3,11 ($\pm 1,23$), 3,39 ($\pm 1,34$) и 2,02 ($\pm 0,79$) через 1, 3 и 6 месяцев периода последующего наблюдения, соответственно. Ни в одну из временных точек не выявлены статистически значимые различия между воздействием в одной и двух плоскостях.

Согласно результатам анализа по подгруппам, по оценке врачом улучшение у рожавших пациенток через 1 месяц периода последующего наблюдения составило 3,89 ($\pm 1,45$) балла и 4,11 ($\pm 1,27$) балла при воздействии в одной и двух плоскостях, соответственно. У нерожавших пациенток эти значения составили 2,63 ($\pm 0,96$) при воздействии в одной плоскости и 2,63 ($\pm 0,96$) при воздействии в двух плоскостях. В обеих подгруппах баллы возрастали к 3-му месяцу последующего наблюдения, однако имели тенденцию к уменьшению через 6 месяцев периода последующего наблюдения как после воздействия в одной, так и в двух плоскостях. У рожавших пациенток наблюдалось статистически значимо более выраженное улучшение (в баллах), в сравнении с нерожавшими пациентками, через 1 и 3 месяца последующего наблюдения, как при воздействии в одной плоскости ($P < 0,01$), так и при воздействии в двух плоскостях ($P < 0,01$). Статистически значимые различия между подгруппами по шкале улучшения через 6 месяцев после процедуры при применении обоих протоколов лечения не зарегистрированы (Таблицы 2 и 3). На Рисунках 1 и 2 приведены цифровые фотографии рожавших пациенток (до лечения и на момент каждого визита в период последующего наблюдения)

ТАБЛИЦА 1. Демографические данные

Данные	Рожавшие ($N = 9$)	Нерожавшие ($N = 19$)	значение P
Средний возраст, годы (SD)	40,78 ($\pm 6,51$)	44,53 ($\pm 9,8$)	0,309
Тип кожи, N (%)			0,234
3	7 (77,8 %)	18 (94,7 %)	
4	2 (22,2 %)	1 (5,3 %)	
Средняя окружность талии исходно (см)	82,89 ($\pm 6,25$)	86,74 ($\pm 9,13$)	0,235
Средний ИМТ исходно (SD)	22,70 ($\pm 2,57$)	24,59 ($\pm 0,89$)	0,196

ИМТ, индекс массы тела.

ТАБЛИЦА 2. Баллы по шкале улучшения при воздействии в одной плоскости по результатам оценки врачом и пациенткой

Оценка	Рожавшие, средний балл по шкале улучшения (SD)	Нерожавшие, средний балл по шкале улучшения (SD)	значение P
Оценка врачом			
Визит 2 (1 месяц)	3,89 (\pm 1,45)	2,63 (\pm 0,96)	< 0,01
Визит 3 (3 месяца)	4,22 (\pm 1,56)	3,05 (\pm 1,08)	< 0,01
Визит 4 (6 месяцев)	2,61 (\pm 1,05)	1,97 (\pm 0,70)	0,13
Оценка пациенткой			
Визит 2 (через 1 месяц)	5,71 (\pm 2,42)	4,20 (\pm 2,13)	0,12
Визит 3 (через 3 месяца)	6,48 (\pm 1,46)	4,68 (\pm 2,45)	0,06
Визит 4 (через 6 месяцев)	5,21 (\pm 2,14)	2,63 (\pm 3,29)	< 0,01

Оценка пациенткой

Итоговый средний балл по шкале улучшения при воздействии УЗ в одной плоскости по оценке пациенткой составил 4,69 (\pm 2,30), 5,26 (\pm 2,32) и 3,46 (\pm 3,18) через 1, 3 и 6 месяцев последующего наблюдения, соответственно. При воздействии УЗ в двух плоскостях средний балл по шкале улучшения составил 4,61 (\pm 2,29), 5,14 (\pm 2,40) и 3,44 (\pm 3,24) через 1, 3 и 6 месяцев последующего наблюдения, соответственно. Ни в одну из временных точек не выявлены статистически значимые различия между воздействием в одной и в двух плоскостях.

При учете наличия родов в анамнезе, оценка пациентками улучшения по бальной шкале носила однотипный характер. Баллы по шкале улучшения через 1 месяц последующего наблюдения у рожавших пациенток составили 5,71 (\pm 2,42) и 5,8 (\pm 2,10) при воздействии в одной и двух плоскостях, соответственно. У нерожавших пациенток баллы по шкале улучшения составили 4,20 (\pm 2,13) при воздействии в одной плоскости и 4,05 (\pm 2,20) при воздействии в двух плоскостях. Баллы по шкале улучшения были выше к 3-му месяцу последующего наблюдения, однако имели тенденцию к уменьшению через 6 месяцев последующего наблюдения как при воздействии в одной, так и в двух плоскостях. У рожавших пациенток баллы по шкале улучшения были значимо выше, чем у нерожавших пациенток, как при воздействии в одной плоскости, так и при воздействии в двух плоскостях.

Оценка пациенткой

Итоговый средний балл по шкале улучшения при воздействии УЗ в одной плоскости по оценке пациенткой составил 4,69 (\pm 2,30), 5,26 (\pm 2,32) и 3,46 (\pm 3,18) через 1, 3 и 6 месяцев последующего наблюдения, соответственно. При воздействии УЗ в двух плоскостях средний балл по шкале улучшения составил 4,61 (\pm 2,29), 5,14 (\pm 2,40) и 3,44 (\pm 3,24) через 1, 3 и 6 месяцев последующего наблюдения, соответственно. Ни в одну из временных точек не выявлены статистически значимые различия между воздействием в одной и в двух плоскостях.

При учете наличия родов в анамнезе, оценка пациентками улучшения по бальной шкале носила однотипный характер. Баллы по шкале улучшения через 1 месяц последующего наблюдения у рожавших пациенток составили 5,71 (\pm 2,42) и 5,8 (\pm 2,10) при воздействии в одной и двух плоскостях, соответственно. У нерожавших пациенток баллы по шкале улучшения составили 4,20 (\pm 2,13) при воздействии в одной плоскости и 4,05 (\pm 2,20) при воздействии в двух плоскостях. Баллы по шкале улучшения возрастали к 3-му месяцу последующего наблюдения, однако имели тенденцию к уменьшению через 6 месяцев наблюдения как при воздействии в одной, так и в двух плоскостях. У

рожавших пациенток баллы по шкале улучшения были значимо выше, чем у нерожавших пациенток, как при воздействии в одной плоскости, так и при воздействии в двух плоскостях через 6 месяцев последующего наблюдения ($P < 0,01$) (Таблицы 2 и 3).

ТАБЛИЦА 3. Баллы по шкале улучшения при воздействии в двух плоскостях по результатам оценки врачом и пациенткой

Оценка	Рожавшие, средний балл по шкале улучшения (SD)	Нерожавшие, средний балл по шкале улучшения (SD)	значение P
Оценка врачом			
Визит 2 (через 1 месяц)	4,11 (\pm 1,27)	2,63 (\pm 0,90)	< 0,01
Визит 3 (через 3 месяца)	4,33 (\pm 1,58)	2,95 (\pm 0,97)	< 0,01
Визит 4 (через 6 месяцев)	2,44 (\pm 0,81)	1,82 (\pm 0,71)	0,11
Оценка пациенткой			
Визит 2 (через 1 месяц)	5,80 (\pm 2,10)	4,05 (\pm 2,20)	0,07
Визит 3 (через 3 месяца)	6,54 (\pm 1,46)	4,48 (\pm 2,50)	< 0,05
Визит 4 (через 6 месяцев)	5,32 (\pm 2,33)	2,55 (\pm 3,28)	< 0,01

Окружность талии и ИМТ

Средняя окружность талии у рожавших пациенток уменьшилась с 82,89 (\pm 6,25) см исходно до 80,30 (\pm 7,68) см через 6 месяцев последующего наблюдения ($P < 0,01$), в то время, как у нерожавших пациенток, этот показатель уменьшился с 86,74 (\pm 9,13) до 86,41 (\pm 8,97), $P = 0,40$ (рис. 3). Напротив, средние значения ИМТ в обеих группах несколько увеличились (с 22,70 \pm 2,57 до 22,96 \pm 3,45, $P = 0,20$ у рожавших пациенток и с 24,59 \pm 0,89 до 24,82 \pm 3,71, $P = 0,11$ у нерожавших пациенток) (рис. 4).

Нежелательные эффекты

Медианы баллов по шкале болевых ощущений составили 5,25 (2-10) при воздействии в одной плоскости и 4,29 (0-8) при воздействии в двух плоскостях ($P = 0,20$). Эритема и отек наблюдались на всех участках, на которых проводили лечение; эти явления разрешались самостоятельно в течение 1-2 недель. Образование гематом наблюдалось в области введения препаратов для местной анестезии; они также разрешались спонтанно в течение 10 дней. Все пациентки отмечали болезненность кожи на обоих участках, на которые применяли лечение; они регрессировали в течение 2 недель без какого-либо лечения. Каких-либо других нежелательных явлений зарегистрировано не было.

ОБСУЖДЕНИЕ

Технология сфокусированного ультразвука все чаще используется при различных косметических процедурах, включая омоложение кожи, улучшение упругости и эластичности кожи, контурную пластику тела и уменьшение целлюлита [5]. В частности, МСУЗ-В часто применяют в качестве неинвазивной методики лифтинга. По сравнению с высокочастотным (ВЧ) воздействием, МСУЗ-В способствует более выраженному неоколлагеногенезу и неэластогенезу в глубоких отделах сетчатого слоя дермы [6]. Это предполагает, что МСУЗ-В может быть более эффективным для неинвазивного лифтинга кожи, чем ВЧ воздействие. Поэтому использование МСУЗ-В по этому показанию является более предпочтительным. Кроме того, МСУЗ-В одобрен USFDA для неинвазивного лифтинга бровей, кожи в области подбородка и шеи.

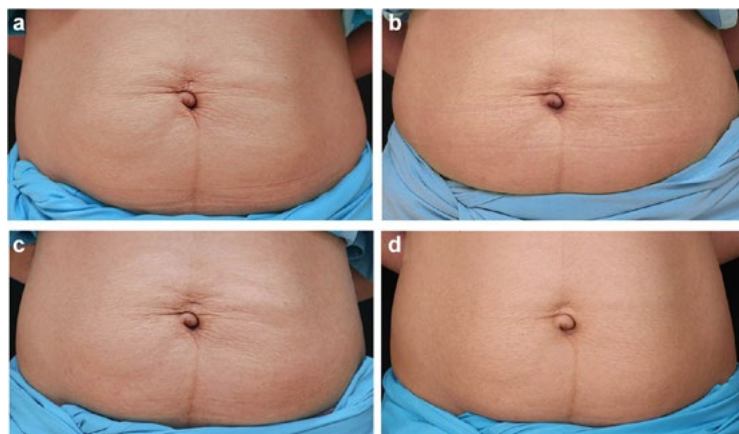


Рис. 1. Цифровые фотографии до лечения и на момент каждого визита в период последующего наблюдения. На левую половину живота воздействовали УЗ в одной плоскости, в то время как на правую половину живота — УЗ в двух плоскостях. (а) До лечения, (б) через 1 месяц последующего наблюдения, (с) через 3 месяца последующего наблюдения, (д) через 6 месяцев последующего наблюдения.

За последние годы публикуется все больше новых показаний к применению и соответствующие необходимые настройки МСУЗ-В; результаты лечения являются многообещающими. К ним относятся коррекция кисетных морщин, сниженной упругости и эластичности кожи в инфраорбитальной области, расширенных пор кожи лица и лифтинга кожи (в области рук, локтей, бедер и колен) [3, 4, 7-11]. В нашем исследовании мы оценивали эффективность и безопасность двух протоколов применения МСУЗ-В для коррекции сниженной эластичности и упругости кожи живота. Хотя мы не сравнивали эффективность МСУЗ-В с плацебо, мы все же наблюдали улучшение в обеих терапевтических группах по сравнению с исходным значением.

Согласно полученным результатам, не выявлены статистически значимые различия со стороны улучшения упругости и эластичности кожи между воздействием в одной плоскости и воздействием в двух плоскостях через 1 и 3 месяца после лечения. Эти незначимые различия между воздействием в одной плоскости и воздействием в двух плоскостях могут быть обусловлены тем, что толщина кожи и подкожно-жировой ткани в области живота у женщин находится в диапазоне в среднем от 5,15 до 27,40 мм, в зависимости от значений ИМТ каждой отдельной пациентки [12, 13]. При воздействии в одной плоскости и в двух плоскостях максимальная глубина проникновения луча составляла 4,5 мм, поэтому воздействие могло быть направлено только на дерму. Достигнутая степень улучшения статистически значимо не различалась.

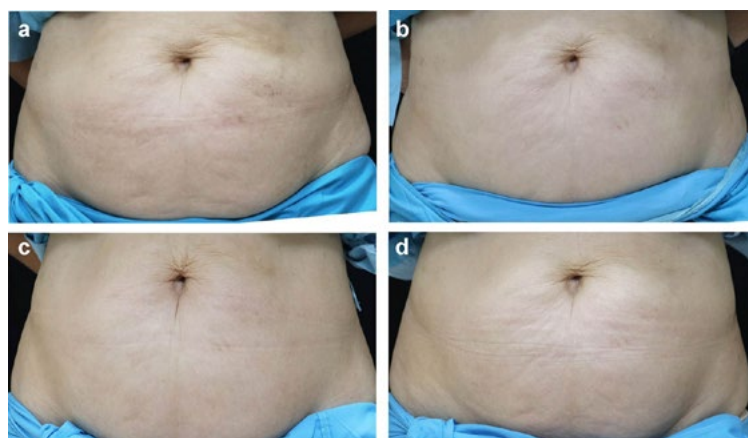


Рис. 2. Цифровые фотографии до лечения и на момент каждого визита в период последующего наблюдения. На левую половину живота воздействовали УЗ в одной плоскости, в то время как на правую половину живота — УЗ в двух плоскостях. (а) До лечения, (б) через 1 месяц последующего наблюдения, (с) через 3 месяца последующего наблюдения, (д) через 6 месяцев последующего наблюдения.

последующего наблюдения, (d) через 6 месяцев последующего наблюдения.

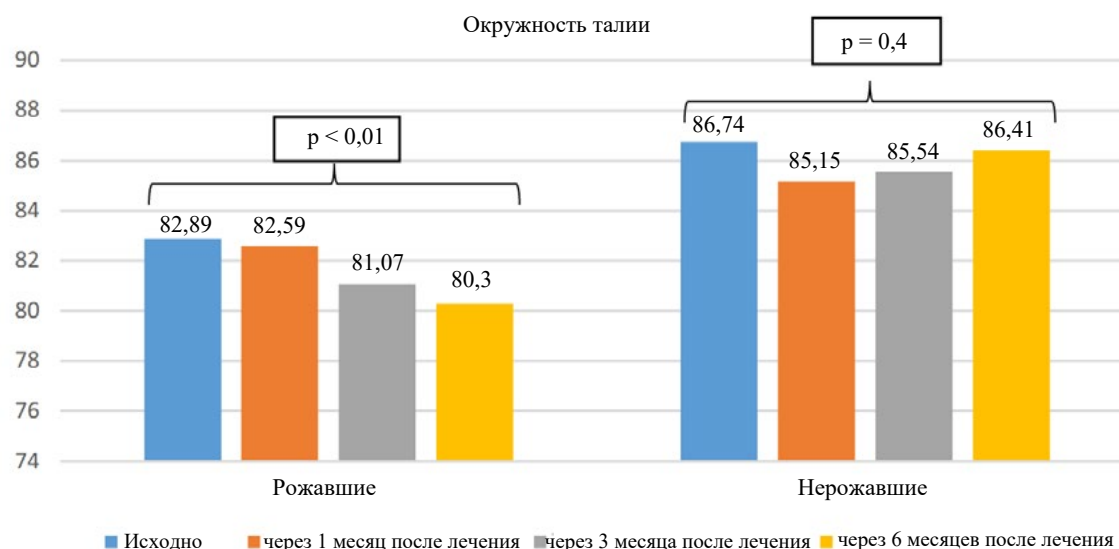


Рис. 3. Окружность талии у рожавших пациенток в сравнении с нерожавшими пациентками.

Аналогичные результаты были получены в исследовании Baumann и соавт. [14], в котором воздействие МСУЗ-В в двух плоскостях по поводу сниженной упругости и эластичности кожи в области шеи сопровождалось более выраженным улучшением (в баллах) и более высокой удовлетворенностью (в баллах), по сравнению с воздействием в одной плоскости, тем не менее, различия не достигли статистически значимого уровня. Учитывая, что при воздействии в одной плоскости общий балл по шкале боли был несколько выше, и боль появлялась преимущественно во время второго прохода с использованием датчика с глубиной проникновения луча 4,5 мм, а также тот факт, что результаты указывали на незначимую разницу между степенью улучшения, мы предлагаем отдавать предпочтение воздействию в двух плоскостях, а не в одной.

Другой интересной особенностью является тот факт, что баллы по шкале улучшения через 6 месяцев имели тенденцию к снижению, в сравнении с предшествующими визитами в период последующего наблюдения. Мы предполагаем, что уменьшение эффекта лечения через 6 месяцев может быть следствием недостаточного количества линий сканирования во время сеанса лечения. В исследовании Alster и соавт. улучшение в течение 6 месяцев включительно отмечали после воздействия УЗ на кожу в области рук, бедер и коленей, при количестве линий сканирования 150 в каждой из трех областей [3]. Goldberg и соавт. [4] применяли УЗ с количеством линий сканирования более 900 на область ягодиц и также отмечали улучшение на протяжении 6 месяцев включительно. Напротив, Gold и соавт. [11] установили, что, по оценкам пациентами, баллы по шкале улучшения начали уменьшаться по прошествии 6 месяцев после воздействия МСУЗ-В, приблизительное количество линий сканирования составило 320 на область коленей. Стоит отметить, что в одном исследовании терапевтический эффект сохранялся вплоть до 1 года после воздействия МСУЗ-В в двух плоскостях [9]. В данном исследовании количество линий сканирования у каждой пациентки различалось в зависимости от размера и локализации области воздействия. Учитывая эти наблюдения, мы убеждены, что изменение количества линий сканирования, а также количества сеансов лечения, с целью наиболее полной коррекции сниженной эластичности и упругости кожи живота у каждой отдельной пациентки, позволит улучшить результаты лечения через 6 месяцев после процедуры.

Согласно результатам нашего исследования, у рожавших пациенток баллы по шкале улучшения были значимо выше, чем у нерожавших пациенток. Это может быть обусловлено более выраженным снижением упругости и эластичности кожи после родов. В исследовании Wang и соавт. [15] было установлено, что в коже беременных женщин происходят разрывы эластических волокон на уровне средних и глубоких слоев дермы, и именно на этом уровне реализуется действие МСУЗ-В. Эти данные

могут объяснить более высокие баллы по шкале улучшения у рожавших женщин.

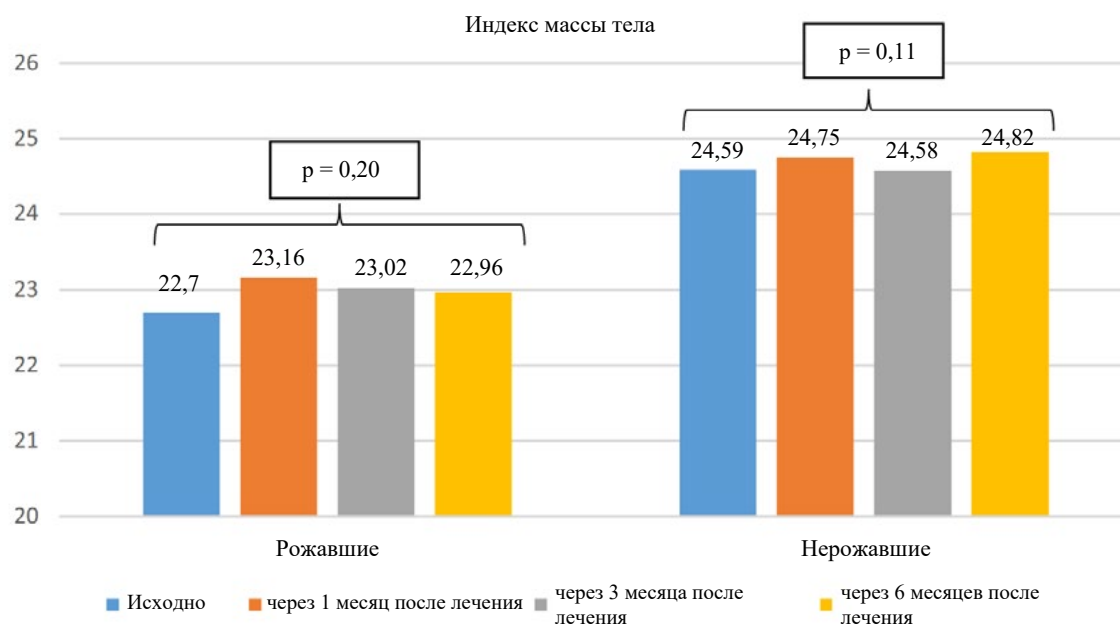


Рис. 4. Индекс массы тела у рожавших пациенток в сравнении с нерожавшими.

Наряду с общим баллом по шкале улучшения, для средней окружности талии прослеживалась аналогичная тенденция с постепенным уменьшением эффекта через 1 и 3 месяца. Однако, у нерожавших пациенток наблюдалась тенденция к возвращению средних значений окружности талии к исходному уровню через 6 месяцев последующего наблюдения. Интересным представляется тот факт, что у рожавших пациенток средние значения окружности талии через 6 месяцев последующего наблюдения продолжали уменьшаться. Аналогично, эти различия могут быть обусловлены улучшением структуры эластических волокон в группе рожавших пациенток, что привело к улучшению эластичности и упругости кожи в целом. Это, в свою очередь, послужило причиной для последующего уменьшению окружности талии без существенного уменьшения ИМТ.

Что касается уменьшения количества жировой ткани, МСУЗ-В с настройками, которые применялись в нашем исследовании, не был предназначен для изменения содержания подкожной жировой клетчатки, поскольку глубина воздействия ограничивалась дермой. Следовательно, добавление датчика с большей глубиной проникновения луча или других процедур, например, криолиполиза, высокочастотного воздействия или лазерной терапии с низким уровнем излучения, которые целенаправленно воздействуют на жировую ткань, может способствовать дополнительному улучшению результатов контурной пластики тела [16].

Наиболее частыми побочными эффектами, связанными с применением МСУЗ-В в рамках настоящего исследования, были проходящая эритема и отек, частота которых при воздействии в одной и двух плоскостях не различалась. Эти данные согласовывались с результатами предыдущих исследований с применением МСУЗ-В на область лица и шеи [17]. Что касается изменений поглощения энергии после инъекции лидокаина, лидокаин использовали для местной анестезии, т.е. препарат вводили в область вокруг участка кожи, на который воздействовал УЗ, а не непосредственно в этот участок. Поэтому мы не наблюдали серьезных побочных эффектов после применения МСУЗ-В, обусловленных введением лидокаина. МСУЗ-В также не обладает влиянием на барьерную функцию эпидермиса или физиологию кожи, что делает этот метод относительно безопасным [18]. Другим преимуществом МСУЗ-В является то, что цвет кожи и хромофоры не влияют на применение МСУЗ-В, поскольку поглощение энергии ультразвука не зависит от содержания меланина в коже [19,20]. К сожалению, мы не смогли оценить влияние МСУЗ-В на образование гематом, так как они наблюдались у всех пациенток в месте введения анестезии.

К основным ограничениям настоящего исследования относятся: небольшое количество пациенток, отсутствие гистологического подтверждения результатов исследования и отсутствие группы плацебо. Кроме того, наличие стандартизованного метода оценки степени снижения упругости и эластичности кожи живота позволит повысить качество результатов и, следовательно, более точно оценить результат.

ЗАКЛЮЧЕНИЕ

Результаты коррекции сниженной эластичности и упругости кожи живота с применением МСУЗ-В с датчиком, обеспечивающим глубину проникновения луча 4,5 мм, или комбинированными датчиками с глубиной проникновения луча 4,5 мм и 3 мм были сопоставимыми; более отчетливый эффект наблюдался у рожавших пациенток. Боль выражена меньше при воздействии в двух плоскостях. Для достижения более заметного и стойкого эффекта требуются дополнительные исследования, чтобы определить подходящие условия воздействия, в том числе количество линий сканирования и частоту сеансов лечения.

БЛАГОДАРНОСТИ

Мы благодарим Dr. Poonkiat Suchonwanit за помощь в подготовке фотографий.

СПИСОК ЛИТЕРАТУРЫ

1. White WM, Makin IR, Barthe PG, Slayton MH, Gliklich RE. Selective creation of thermal injury zones in the superficial musculoaponeurotic system using intense ultrasound therapy: A new target for noninvasive facial rejuvenation. *Arch Fac Plast Surg* 2007;9(1):22–29.
2. Laubach HJ, Makin IR, Barthe PG, Slayton MH, Manstein D. Intense focused ultrasound: Evaluation of a new treatment modality for precise microcoagulation within the skin. *Dermatol Surg* 2008;34(5):727–734.
3. Alster TS, Tanzi EL. Noninvasive lifting of arm, thigh, and knee skin with transcutaneous intense focused ultrasound. *Dermatol Surg* 2012;38(5):754–759.
4. Goldberg DJ, Hornfeldt CS. Safety and efficacy of microfocused ultrasound to lift, tighten, and smooth the buttocks. *Dermatol Surg* 2014;40(10):1113–1117.
5. Juhasz M, Korta D, Mesinkovska NA. A review of the use of ultrasound for skin tightening, body contouring, and cellulite reduction in dermatology. *Dermatol Surg* 2018;44(7):949–963.
6. Suh DH, Choi JH, Lee SJ, Jeong KH, Song KY, Shin MK. Comparative histometric analysis of the effects of high-intensity focused ultrasound and radiofrequency on skin. *J Cosmet Laser Ther* 2015;17(5):230–236.
7. Suh DH, Oh YJ, Lee SJ, Rho JH, Song KY, Kim NI, Shin MK. A intense-focused ultrasound tightening for the treatment of infraorbital laxity. *J Cosmet Laser Ther* 2012;14(6):290–295.
8. Park H, Kim E, Kim J, Ro Y, Ko J. High-intensity focused ultrasound for the treatment of wrinkles and skin laxity in seven different facial areas. *Ann Dermatol* 2015;27(6): 688–693.
9. Werschler WP, Werschler PS. Long-term efficacy of microfocused ultrasound with visualization for lifting and tightening lax facial and neck skin using a customized vectoring treatment method. *J Clin Aesthet Dermatol* 2016;9(2):27–33.
10. Rokhsar C, Schnebelen W, West A, Hornfeldt C. Safety and efficacy of microfocused ultrasound in tightening of lax elbow skin. *Dermatol Surg* 2015;41(7):821–826.
11. Gold MH, Sensing W, Biron J. Use of micro-focused ultrasound with visualization to lift and tighten lax knee skin (1). *J Cosmet Laser Ther* 2014;16(5):225–229.
12. Jain SM, Pandey K, Lahoti A, Rao PK. Evaluation of skin and subcutaneous tissue thickness at insulin injection sites in Indian, insulin naive, type-2 diabetic adult population. *Indian J Endocrinol Metab* 2013;17(5):864–870.
13. Gibney MA, Arce CH, Byron KJ, Hirsch LJ. Skin and subcutaneous adipose layer thickness in adults with diabetes at sites used for insulin injections: Implications for needle length recommendations. *Curr Med Res Opin* 2010;26(6):1519–1530.
14. Baumann L, Zelickson B. Evaluation of micro-focused ultrasound for lifting and tightening neck laxity. *J Drugs Dermatol* 2016;15(5):607–614.
15. Wang F, Calderone K, Smith NR, et al. Marked disruption and aberrant regulation of elastic fibres in early striae gravidarum. *Br J Dermatol* 2015;173(6):1420–1430.
16. Casabona G, Pereira G. Microfocused ultrasound with visualization and calcium hydroxylapatite for improving skin laxity and cellulite appearance. *Plast Reconstr Surg Glob Open* 2017;5(7):e1388.
17. Alam M, White LE, Martin N, Witherspoon J, Yoo S, West DP. Ultrasound tightening of facial and neck skin: A rater-blinded prospective cohort study. *J Am Acad Dermatol* 2010;62(2):262–269.
18. Kerscher M, Nurrisyanti AT, Eiben-Nielson C, Hartmann S, Lambert-Baumann J. Skin physiology and safety of microfocused ultrasound with visualization for improving skin laxity. *Clin Cosmet Investig Dermatol* 2019;12:71–79.
19. Goss SA, Johnston RL, Dunn F. Comprehensive compilation of empirical ultrasonic properties of mammalian tissues. *J Acoust Soc Am* 1978;64(2):423–457.
20. Keshavarzi A, Vaezy S, Kaczkowski PJ, et al. Attenuation coefficient and sound speed in human myometrium and uterine fibroid tumors. *J Ultrasound Med* 2001;20(5):473–480.

[назад к списку](#)

Использование BODY-Q для оценки внешнего вида и качества жизни после лечения дряблости кожи внешней стороны бедра при помощи микросфокусированного ультразвука и кальция гидроксипатита

Джесси Р. Смит (Jesse R. Smith), врач, магистр наук; Майкл Шихан (Michael Sheehan), PA-C; и Лори А. Касас (Laurie A. Casas), врач, FACS

Д-р Смит (Smith) - врач-ординатор, д-р Касас (Casas) - клинический профессор, подразделение пластической и реконструктивной хирургии, отделение хирургии, факультет медицины и биологических наук Чикагского университета, г. Чикаго, штат Иллинойс. Г-н Шихан (Sheehan) - помощник врача частной практики в г. Гленвью, штат Иллинойс

Автор, которому следует отправлять корреспонденцию: Д-р Джесси Р. Смит (Jesse R. Smith), подразделение пластической и реконструктивной хирургии, отделение хирургии, факультет медицины и биологических наук Чикагского университета. Адрес для корреспонденции: 2050 Пфлингстен роуд, кв #270, Гленвью, Иллинойс 60026, США.
E-mail: jesseryansmith@gmail.com

Информация о конфликте интересов: Д-р Касас (Casas) консультирует в следующих компаниях: Alastin, Evolus, Galderma и Merz. Кроме того, д-р Касас (Casas) - тренер по эффективному взаимодействию с коллегами, а также член лектория в компаниях Galderma и Merz. Она получает доход от своей деятельности и оплату дорожных расходов. Другие авторы не заявили о наличии потенциального конфликта интересов в отношении данного исследования, авторского права и публикации настоящей статьи.

Финансирование: Исследование проводили на средства, полученные по программе научных грантов, выделяемых на исследования, инициируемые исследователем. Программа финансируется компанией Merz North America (г. Роли, штат Северная Каролина, США).

Уровень доказательности: 4 (риск)

Резюме

Актуальность: Две процедуры, применение которых по ряду эстетических показаний улучшает коллаген-стимулирующие свойства кожи и повышает её эластичность, - это микросфокусированный ультразвук с визуализацией (МСУЗ-В) и инъекции кальция гидроксиапатита (СаНА).

Цели: Была выдвинута гипотеза, что совместное использование этих процедур для повышения эластичности кожи улучшит внешний вид и повысит качество жизни пациентов при оценке с помощью BODY-Q.

Методы: Всего в исследование было последовательно включено 60 пациенток в возрасте от 30 до 60 лет с ИМТ менее 28 кг/м², которые были заинтересованы в повышении эластичности кожи внешней стороны бедер. В ходе одной недели терапии они заполняли несколько отобранных опросников BODY-Q. Во время лечения МСУЗ-В применяли на внешней поверхности бедер (150 линий на глубине 3,0 и 4,5 мм внешней поверхности каждого бедра). Непосредственно после применения МСУЗ-В пациенткам вводили СаНА подкожно (1,5 мл препарата разведенного 1,5 мл 2% раствора лидокаина в соотношении 1:1 во внешнюю поверхность каждого бедра). Через 90 дней после окончания лечения пациентки вновь заполняли опросники BODY-Q.

Результаты: Все 60 пациенток (100%), последовательно набранных в исследование и прошедших курс процедур, завершили 90-дневный период последующего наблюдения. По итогам этого периода показатели по отобранным опросникам BODY-Q, достоверно увеличились (Оценка восприятия своего тела, $p < 0,01$; Оценка внешнего вида избытка кожи, $p < 0,01$; Оценка удовлетворенности внешним видом тазовой области и внешней поверхности бедер, $p < 0,01$; Оценка психологического стресса, связанного с внешностью, $p < 0,01$).

Выводы: Через 90 дней после проведения процедур с целью устранения дряблости кожи на внешней поверхности бедер при помощи МСУЗ-В в сочетании с СаНА, пациенты отмечали статистически значимое улучшение внешнего вида и качества жизни. Эти данные можно проецировать на другие участки тела.

Внешний вид дряблой кожи, обусловленный возрастными изменениями, может негативно влиять на качество жизни человека. Кроме того, дряблая кожа повышает выраженность целлюлита.^{1,2} Целлюлит - это неровности кожи в виде небольших углублений, которые встречаются примерно у 85% женщин всех рас.³ Фиброзная сеть коллагеновых стенок обеспечивает структурную поддержку дермы. В местах образования целлюлита эти подкожные перегородки обычно расположены перпендикулярно коже, создавая большие жировые дольки прямоугольной формы.⁴ Уменьшение длины перегородок вследствие фиброза приводит к сокращению в точках кожной фиксации, при этом натяжение кожи ослабляется, и образуются характерные углубления и ямочки. Приподнятые области образуются в результате проекции нижележащих жировых долек на дерму.⁵

Стабилизированная система для субцизии тканей (TS-GS, Cellfina System; производства компании Merz North America, г. Роли, штат Северная Каролина, США) обеспечивает контролируемую субцизию для точного, воспроизводимого уменьшения ямочек, вызванных целлюлитом. Однократная процедура способна уменьшить выраженность целлюлита на бёдрах и ягодицах, при этом результаты сохраняются надолго.⁶⁻⁹ Однако, воздействие только на подкожные перегородки, которые отвечают за возникновение углублений в коже, не повышает эластичность кожи. В результате, многие пациенты удовлетворены полным устранением ямочек, вызванных целлюлитом, но в то же время их не устраивает, как в целом выглядят их бедра и ягодицы.

Состояние дряблой кожи можно улучшить, если повысить упругость и эластичность дермы и поверхностной фасции. Для этого требуется стимуляция выработки нового коллагена и последующее ремоделирование дермы.² Был описан ряд терапевтических подходов и методов лечения, в том числе микро-сфокусированный ультразвук с визуализацией (МСУЗ-В, Альтера® Систем; производства компании Merz North America, г. Роли, штат Северная Каролина, США) и введение инъекций кальция гидроксиапатита (СаНА, Радиес; производства компании Merz North America, г. Роли, штат Северная Каролина, США). Оба вида терапии стимулировали выработку коллагена и приводили к уменьшению дряблости кожи при применении в различных областях эстетической медицины.¹⁰⁻²²

В 2017 г. Касабона (Casabona) и Перейра (Pereira) опубликовали протокол лечения, в ходе которого МСУЗ-В и СаНА применялись совместно. Было доказано, что их комбинированное применение эффективно уменьшает выраженность целлюлита на бёдрах и ягодицах. Оценку проводили в слепом режиме путем сравнения фотографий, сделанных при включении в исследование и через 90 дней после окончания терапии. В период последующего наблюдения пациентов также просили заполнить опросник для оценки степени их удовлетворенности.²³ Тем не менее, в литературе отсутствуют данные о совместном применении МСУЗ-В и СаНА для уменьшения дряблости кожи, полученные при использовании надёжных, валидированных методов оценки лечения с точки зрения пациентов.

В прошлом, методы и технологии, используемые в пластической хирургии, развивались в зависимости от результатов, которые интерпретировал хирург. Он анализировал фотографии и имеющиеся осложнения. Однако, для дальнейшего развития этой области, только этих данных недостаточно. Требуются более сложные методы оценки результатов терапии, а также её эффективности.²⁴ Сегодня много внимания уделяется пониманию того, как сами пациенты воспринимают результаты терапии, и как она влияет на качество их жизни. Всё это стало ещё более важным для клинической практики и клинических исследований в связи с ограничениями и показателями производительности, существующими сегодня в сфере здравоохранения.²⁴⁻²⁶

Оценка результатов лечения пациентами (ОЛП) представляет собой самостоятельную оценку пациентами своего функционирования и ощущений без вмешательства врачей или других медицинских работников.²⁷ BODY-Q - это инструмент для оценки пациентами результатов терапии, направленной на похудение и коррекцию

фигуры. Он состоит из 27 опросников, которые можно использовать независимо друг от друга.²⁸⁻³⁰ Задачей данного исследования было с помощью BODY-Q оценить, способна ли комбинированная терапия МСУЗ-В и СаНА, направленная на уменьшение дряблости кожи внешней поверхности бёдер, улучшить показатели внешности и качества жизни пациентов.

МЕТОДЫ

Дизайн настоящего проспективного исследования включал в себя оценку исходных показателей, лечение, а также оценку после лечения. В исследовании принимала участие одна группа пациенток, соответствующих критериям включения. Все они проходили терапию у д-ра Лаури А. Касас (Laurie A. Casas) в клинике эстетической пластической хирургии Casas Aesthetic Plastic Surgery (г. Гленвью, штат Иллинойс). Протокол исследования был утвержден Западным Институциональным наблюдательным советом (ИНС) (г. Олимпия, штат Вашингтон). После одобрения ИНС, в период между декабрем 2018 г. и мартом 2019 г. пациенток активно отбирали и включали в исследование ответственные сотрудники. Пациентки, которые принимали участие в исследовании, не несли никаких финансовых расходов. Они не платили за лечение или за период последующего наблюдения. Все процедуры проводились в период январь-март 2019 г. В исследование вошли женщины с дряблой кожей внешней поверхности бёдер, которые приняли решение пройти комбинированную терапию МСУЗ-В и СаНА. Дополнительное видео, наглядно демонстрирующее состояние дряблой кожи, можно найти на сайте www.aestheticsurgeryjournal.com.

Прочие критерии включения: возраст 30-60 лет, индексом массы тела (ИМТ) менее 28 кг/м² и I-VI тип кожи по шкале Фитцпатрика. Критерии невключения были следующими: 1) прохождение любого курса терапии, направленного на улучшение внешнего вида внешней поверхности бедер, в течение 3 месяцев до начала исследования; 2) изменение массы тела более чем на 10% за прошедшие 6 месяцев; и/или 3) существенное снижение массы тела в анамнезе (которое определялось как снижение фактической массы тела на 50% свыше идеальной массы тела). Кроме того, в исследование не включались беременные или кормящие женщины.

Каждую пациентку фотографировали одним и тем же образом. Перед началом терапии один из трех ответственных сотрудников (мнс, мн, врач) по фотографиям оценивал степень тяжести целлюлита на внешней поверхности бёдер при помощи шкалы оценки тяжести целлюлита (ШОТЦ), разработанной Hexsel, Dal'forno и Hexsel.³¹ Женщины с оценкой по шкале ШОТЦ ≥ 11 исключались из исследования (тяжелая форма целлюлита).

Первичной конечной точкой были внешний вид и качество жизни. Инструмент BODY-Q использовали, чтобы оценить восприятие пациентками своего внешнего вида и качества жизни до и после терапии.²⁸⁻³⁰ Участницы исследования заполняли отобранные опросники BODY-Q за неделю до начала проведения процедур. Эти опросники включали в себя: (1) Шкалу оценки восприятия своего тела; (2) Шкалу оценки внешнего вида избытка кожи; (3) Шкалу оценки удовлетворенности внешним видом тазовой области и внешней поверхности бедер; и (4) Шкалу оценки психологического стресса, связанного с внешностью (доступны онлайн на сайте www.qportfolio.org). Пациентка отвечали на вопросы, «концентрируясь на своем теле». При ответе на вопрос используется 4-балльная шкала Лайкерта, от «полностью не согласен» до «полностью согласен» (например, «Я положительно воспринимаю своё тело»); от «очень сильно беспокоит» до «совершенно не беспокоит» (например, «Люди замечают у Вас избыток кожи»); или от «полностью не удовлетворен» до «полностью удовлетворен» (например, «Как выглядит Ваша кожа в области таза и внешней поверхности бедер?»).²⁸⁻³⁰

Терапия состояла из однократного визита пациентки, во время которого её просили стоять прямо, пока врач делал отметки маркером на внешней поверхности обоих бёдер с двух сторон (рисунок 1). Сначала отмечали верхнюю границу терапевтической области. Она представляла собой горизонтальную линию, нарисованную на 4 см ниже боковой

ягодичной складки. После этого отмечали нижнюю границу терапевтической области - горизонтальную линию, нарисованную на 19 см ниже верхней границы области обработки. Затем проводили вертикальную линию от переднего конца ягодичной складки до того места, где внешняя часть ягодицы переходит в другое бедро. Это была задняя граница терапевтической области. Наконец, отмечали переднюю границу терапевтической области, которая определялась как горизонтальная линия, нарисованная на расстоянии 20 см от задней границы области обработки. Данную терапевтическую область сдвигали на 1-4 см вверх, вниз, вперед или назад в зависимости от потребностей пациентки.

После этого МСУЗ-В направляли на терапевтическую область, используя датчик 4 МГц с глубиной проникновения 4,5 мм и датчик 7 МГц с глубиной проникновения 3,0 мм. В общей сложности при помощи каждого датчика наносили по 75 линий на внешнюю поверхность бедра (рисунок 2А). Непосредственно после процедуры МСУЗ-В во внешнюю поверхность каждого бедра пациентке подкожно вводили 1,5 мл СаНА, разведенного 1,5 мл 2% раствора лидокаина в соотношении 1:1. На внешней поверхности каждого бедра были выбраны три точки вкола (рисунок 2В). Используя канюлю диаметром G25 и длиной 48 мм, 3,0 мл разведенного СаНА вводили в подкожный слой при помощи микрокапельной веерной техники, чтобы охватить ту же самую область, которая была обработана МСУЗ-В (рисунок 2С). После этого пациентке проводили энергичный массаж обработанной области, чтобы препарат равномерно распределился. Пациенток, которые принимали участие в исследовании, просили не беспокоить обработанную область течение 24 ч после окончания процедуры.

Пациенткам назначали специальный уход за кожей (омолаживающий крем для тела марки Неокутис (Neocutis) с комплексом микропротеинов, производства компании Merz North America, г. Роли, штат Северная Каролина, США). Базовые компоненты этого продукта включают в себя запатентованные пептиды, керамиды, салициловую кислоту, парафин, глицерин и гиалуронат натрия. Кроме того, продукт создан на основе новой технологии с применением комплекса матрикин-подобных микропротеинов, которая сокращает выраженность морщин, а также повышает упругость кожи, делает её более гладкой и уменьшает выраженность пор.³²

После окончания процедуры пациенток просили вернуться через 90 дней и во второй раз заполнить те же самые опросники BODY-Q. Баллы опросников BODY-Q до начала терапии, сравнивали с баллами, полученными после проведения лечения. Для статистического анализа количественных переменных считали средние значения, стандартные отклонения и размах значений. Сравнение баллов BODY-Q, распределенных по нормальному закону, проводили с использованием парного двухвыборочного t-критерия Стьюдента. Различия считались статистически значимыми при $p < 0,01$.

РЕЗУЛЬТАТЫ

В ходе исследования 60 пациенткам проводили терапию дряблой кожи внешней поверхности бёдер с помощью комбинации МСУЗ-В и СаНА. Демографические и клинические характеристики этих пациенток приведены в Таблице 1. Средний возраст составил 46,9 лет (диапазон: 30-59 лет) Пациентки предоставили информацию о своем этническом происхождении, расовой принадлежности и типе кожи по шкале Фитцпатрика (европеоидная раса: 83,3%; латиноамериканцы: 10,0%; афроамериканцы: 3,3.%; монголоидная раса: 1,7%; тип кожи по шкале Фитцпатрика: II-VI).

Средняя масса тела и ИМТ пациенток составили 134,7 фунта и 22,2 кг/м², соответственно (диапазон ИМТ: 15,7-27,9 кг/м²). Большинство женщин (66,7%) сообщали хотя бы об одной доношенной беременности. Меньшая часть пациенток (26,7%) сообщали о наличии одного или нескольких сопутствующих заболеваний, таких как артериальная гипертензия, гипотиреоз и астма. В общей сложности 10 пациенток (16,7%) ранее проводили процедуры на бёдрах и ягодицах, используя систему TS-GS. Они были удовлетворены полным устранением ямочек, вызванных целлюлитом, но в то же время их

не устраивало как в целом выглядят их бедра и ягодицы, поскольку каких-либо процедур для устранения дряблости кожи не проводилось. Меньшая часть пациенток (13,3%) сообщали о применении других процедур (без использования системы TS-GS) для улучшения вида внешней поверхности бёдер, в том числе липосакцию и криолиполиз.

Как показано в Таблице 1, степень тяжести целлюлита по шкале оценки тяжести целлюлита (ШОТЦ) варьировала от «легкой/умеренной» до «умеренной/тяжелой». У большинства пациенток степень тяжести целлюлита была «умеренной» (6-8 баллов по ШОТЦ) или «умеренной/тяжелой» (>8,<11 баллов по ШОТЦ) (48,3% и 33,3%, соответственно). Ни у одной из пациенток не наблюдалось тяжёлой формы целлюлита (11-15 баллов по ШОТЦ).

Все пациентки (100%) завершили 90-дневный период последующего наблюдения. Типичные результаты терапии представлены на фотографиях пациенток на рисунках 3 и 4, а также дополнительно на рисунках 1 и 2, доступных на сайте www.aestheticsurgeryjournal.com. После однократной терапии внешней поверхности каждого бедра с двух сторон при помощи комбинации МСУЗ-В и СаНА, показатели по BODY-Q улучшились по всем 4 опросникам (Таблица 2 и рисунок 5). Баллы по Шкале оценки восприятия своего тела варьируются от 7 до 28, чем выше балл, тем более положительно пациент относится к своей внешности. Показатели по Шкале оценки восприятия своего тела увеличились на 7,0 (12,9 балла до терапии и 19,9 балла после терапии; $p<0,01$). Баллы по Шкале оценки внешнего вида избытка кожи также варьируют от 7 до 28, чем выше балл, тем меньше пациент беспокоится о внешнем виде избытка кожи. Показатели по Шкале оценки внешнего вида избытка кожи увеличились на 5,8 (14,7 балла до терапии и 20,5 балла после терапии; $p<0,01$). Баллы по Шкале оценки удовлетворенности внешним видом тазовой области и внешней поверхности бедер варьируют от 5 до 20. Самый высокий балл указывает на то, что пациент удовлетворен внешним видом тазовой области и внешней поверхности бедер. Показатели по шкале оценки удовлетворенности внешним видом тазовой области и внешней поверхности бедер увеличились на 4,9 (7,9 балла до терапии и 12,8 балла после терапии; $p<0,01$).

Шкала оценки психологического стресса, связанного с внешностью, - это единственный опросник из четырех, для которого более низкие результаты после терапии по сравнению с результатами до терапии означают улучшение состояния. В этом опроснике баллы варьируются от 8 до 32, при этом чем ниже балл, тем меньше стресса пациент испытывает из-за своей внешности. Показатели по этой шкале снизились на 6,1 (17,0 балла до терапии и 10,9 балла после терапии; $p<0,01$).

Процедура с применением МСУЗ-В и СаНА не занимает много времени. Оба метода одобрены Управлением по контролю качества пищевых продуктов и лекарственных средств США и обладают проверенными временем профилями безопасности по широкому ряду показаний. В текущем исследовании пациентки хорошо переносили оба метода терапии. Согласно имеющимся данным, профиль безопасности МСУЗ-В при совместном применении с другими косметическими препаратами, в том числе СаНА, сопоставим с профилями безопасности отдельных видов терапии.³³ В этом исследовании за пациентками наблюдали на предмет развития нежелательных явлений как во время терапии, так и в течение 3 месяцев последующего наблюдения. Случаев сильных кровоподтеков или сильной боли не наблюдалось. Тем не менее, пациентки сообщали о легкой боли, у них появлялись небольшие синяки, эритема лёгкой степени, отек легкой степени. Все события разрешились самостоятельно в течение 2-3 дней.

ОБСУЖДЕНИЕ

Полученные данные говорят о том, что однократное применение комбинированной терапии МСУЗ-В и СаНА на внешней поверхности каждого бедра с двух сторон приводит к статистически значимому улучшению внешнего вида и качества жизни пациенток с дряблой кожей в этих зонах. Эти улучшения сохраняются через 90 дней после завершения

терапии. Анализ показателей BODY-Q до и после терапии выявил, что 54% пациенток стали более положительно воспринимать своё тело, 39% меньше беспокоились о внешнем виде избытка кожи, 62% были более удовлетворены внешним видом тазовой области и внешней поверхности бедер и 36% стали испытывать меньше стресса из-за своей внешности. Это очень важно, поскольку внешний вид дряблой кожи, обусловленный возрастными изменениями, может негативно отразиться на качестве жизни человека. Кроме того, дряблая кожа повышает выраженность целлюлита,^{1,2} который наблюдается примерно у 85% женщин всех рас.³

Используемые в настоящее время методы лечения целлюлита включают в себя препараты для местного применения, неинвазивную лазерную терапию, терапию с применением звуковых волн, массаж, аппараты для радиочастотного лифтинга и хирургические методы высвобождения фиброзных связок.^{34,35} Неинвазивные методы лечения целлюлита обычно нацелены на жировые клетки, а не на перегородки. Виды терапии, действие которых направлено непосредственно на фиброзные перегородки, включают в себя субцизию и липосакцию.³⁶⁻³⁹ При их применении, глубина обработки и терапевтическая область зависят от техники врача, что может привести к непоследовательным результатам. Лечение больших по площади поверхностей также довольно затруднительно.⁶

Система TS-GS обеспечивает контролируемую субцизию для точного, воспроизводимого уменьшения ямочек, вызванных целлюлитом. Однократная процедура способна уменьшить выраженность целлюлита на бёдрах и ягодицах, а результаты сохраняются надолго. Действие этой системы направлено на структурную причину целлюлита, а её применение обеспечивает самый длительный результат среди всех методов лечения целлюлита, одобренных FDA.⁶

В настоящем исследовании принимали участие 10 пациенток, которым ранее проводили процедуры на бёдрах и ягодицах при помощи системы TS-GS. Они были удовлетворены полным устранением ямочек, вызванных целлюлитом, но в то же время их не устраивало, как в целом выглядят их бедра и ягодицы, поскольку каких-либо процедур для устранения дряблости кожи не проводилось. Это связано с тем, что технологии, воздействующие на подкожные перегородки, которые отвечают за возникновение углублений в коже, не повышают её эластичность. Мы считаем, что эти женщины представляют собой уникальную когорту пациентов, которым пойдет на пользу эта новая комбинированная терапия в сочетании с системой TS-GS, эффективно устраняющей дряблость кожи. Состояние дряблой кожи можно улучшить, если повысить упругость и эластичность дермы и поверхностной фасции. И МСУЗ-В, и СаНА продемонстрировали коллаген-стимулирующие свойства и привели к уменьшению дряблости кожи при применении в различных областях эстетической медицины.¹⁰⁻²²

В технологии МСУЗ-В используются двойные функциональные датчики, которые неинвазивно воздействуют микросфокусированной ультразвуковой энергией на предварительно выбранную глубину под поверхностью кожи, одновременно обеспечивая визуализацию высокого разрешения поверхностной фасции, что позволяет гарантировать точное направление энергии.¹⁰ Введение небольших порций разведенного СаНА запускает синтез нового коллагена непосредственно в области введения без создания эффекта объема.^{17,21,22} Согласно данным ранее проведенного гистологического исследования, разведение СаНА 2% раствором лидокаина в соотношении 1:1 активно стимулирует преобразование коллагена III типа в коллаген I типа.²³

Результаты этого исследования дополняют данные, опубликованные Касабона (Casabona) и Перейра (Pereira) в 2017 г. Тогда авторы описали новый протокол лечения, в ходе которого МСУЗ-В и СаНА применялись совместно и эффективно уменьшали выраженность целлюлита на бёдрах и ягодицах.²³ Как и в большинстве других клинических исследований, описанных в литературе по пластической хирургии, авторы главным образом анализировали фотографии до и после терапии, частоту и степень тяжести

осложнений, а также результаты заполнения пациентами ad-hoc опросников для оценки удовлетворенности пациента.^{23,24,40} Несмотря на то, что в этих опросниках могут задаваться разумные с клинической точки зрения вопросы, их надёжность (т.е. способность давать достоверные воспроизводимые результаты) или валидность (т.е. способность измерить то, что следует измерить) не доказана.²⁴ Таким образом, в литературе отсутствуют данные на основе надежных валидированных инструментов для оценки результатов лечения с точки зрения пациентов о совместном применении МСУЗ-В и СаНА для уменьшения дряблости кожи.

Сегодня всё больше внимания уделяется пониманию того, как сами пациенты воспринимают результаты терапии, и как она влияет на качество их жизни. Наши данные вносят весомый вклад в клиническую практику и исследования в связи с ограничениями и показателями производительности, существующими сегодня в сфере здравоохранения.²⁴⁻²⁶ Оценка результатов лечения пациентами (ОЛП) представляет собой самостоятельную оценку пациентами своего функционирования и ощущений без вмешательства врачей или других работников.²⁷

Сильной стороной данного исследования был проспективный дизайн и анализ результатов до и после терапии с применением инструмента BODY-Q. BODY-Q - это инструмент для оценки пациентами результатов терапии, направленной на похудение и коррекцию фигуры. Он включает в себя 27 отдельных опросников (шкал), которые можно использовать независимо друг от друга.²⁸⁻³⁰ Разработчики ставили перед собой задачу обеспечить надёжность и валидность инструмента BODY-Q, чтобы применять его как в научных исследованиях, так и в клинической практике у отдельных пациентов. Инструмент был разработан при помощи трехфазного подхода с применением смешанных методов в соответствии с международными клиническими рекомендациями. Таким образом максимально повышалось как клиническое, так и научное качество каждой шкалы. Во время каждой фазы авторы определенным образом разрабатывали пункты опросников, сокращали их и проводили психометрическую оценку.^{27,41-47}

Однако важным ограничением, о котором следует упомянуть в нашем исследовании, является тот факт, что инструмент BODY-Q был разработан на основе исследований с участием международной выборки пациентов, которые находились в процессе похудения, а также планировали проведение контурной пластики тела или уже прошли процедуры коррекции фигуры.⁷ Вполне возможно, что популяция пациентов, изучаемая в ходе нашего исследования, отличается от той, на основе которой был разработан инструмент BODY-Q по этиологии и степени дряблости кожи, а также типу проведенных процедур по коррекции фигуры. Тем не менее на данный момент BODY-Q остается лучшим инструментом для оценки результатов лечения пациентами, доступным для целей данного исследования.

Другое важное ограничение - это то, что используемый в настоящем исследовании протокол лечения дряблости кожи может быть недостаточно изучен в эстетической медицине. Касабона (Casabona) и Перейра (Pereira) опубликовали его в 2017 г., продемонстрировав как безопасность представленных в нем методов, так и их эффективность.²³ Однако, пока недостаточно данных о наиболее предпочтительных параметрах протокола, чтобы максимально повысить эффективность терапии и клинические результаты. Например, в последующих исследованиях можно исследовать время введения СаНА (например, до применения МСУЗ-В или после), а также зависимость «доза-эффект» в этой комбинированной терапии. При наличии зависимости «доза-эффект», потребуется проведение ещё одного исследования, чтобы определить оптимальную дозу как МСУЗ-В, так и СаНА (например, линейная плотность МСУЗ-В, параметры объема и разведения СаНА). В ходе этого исследования вполне может выясниться, что для определенной терапевтической области требуется определенная доза препаратов.

Наша адаптация протокола лечения дряблости кожи также обязывала всех пациенток применять специальный уход за кожей (омолаживающий крем для тела марки

Неокутис (Neocutis) с комплексом микропротеинов, производства компании Merz North America, Raleigh, NC). Базовые компоненты этого продукта включают в себя запатентованные пептиды, керамиды, салициловую кислоту, парафин, глицерин и гиалуронат натрия. Кроме того, продукт создан на основе новой технологии с применением комплекса матрикин-подобных микропротеинов. Было доказано, что они сокращают выраженность морщин, а также повышают упругость кожи, делают её более гладкой и уменьшают выраженность пор.³² Вполне вероятно, что применение крема два раза в день после проведения процедуры положительно повлияло на результаты терапии. Однако это не доказано, поскольку в исследовании отсутствовала группа сравнения, что является ещё одним ограничением.

Очень важно, чтобы любые новые данные об улучшении параметров данного протокола терапии основывались на достоверных клинических результатах, полученных при помощи соответствующего инструмента оценки. В то время, когда Касабона (Casabona) и Перейра (Pereira) опубликовали свой протокол лечения, не существовало надёжных, валидированных опросников для оценки дряблости кожи, которые обеспечивали бы объективную и достоверную оценку результатов терапии.^{23,48} В их исследовании два независимых заслепленных эксперта использовали шкалу оценки тяжести целлюлита, разработанную Hexsel, Dal'forno и Hexsel (ШОТЦ). При помощи этой шкалы эксперты оценивали фотографии каждой пациентки, сделанные до и после терапии.^{23,31} Однако данная шкала была разработана специально для стандартизированной и объективной оценки степени тяжести целлюлита, поэтому её применение для оценки дряблости кожи не вполне уместно.³¹ В настоящее время существуют специальные валидированные опросники для оценки дряблости кожи задней части бёдер, ягодиц, передней части бёдер и коленей у пациентов женского пола.⁴⁸ Применение этих новых валидированных шкал для оценки дряблости кожи задней части бёдер, ягодиц, передней части бёдер и коленей у пациентов женского пола, по всей вероятности, будет более уместным для будущих исследований, особенно если в сочетании с данными шкалами используется такой инструмент для оценки результатов лечения пациентами, как BODY-Q.

Следует также отметить, что отсутствие контрольной группы является ограничением данного исследования. Существует вероятность, что некоторые или даже все положительные результаты обусловлены эффектом плацебо. Однако в связи с особенностью используемой в данном исследовании терапии (т.е. доставки энергии в ткани при помощи микросфокусированного ультразвука и введении препарата в подкожный слой), включение контрольной группы не представляется целесообразным. Наконец, тот факт, что полученные нами данные указывают на улучшение внешнего вида и качества жизни пациенток, вероятнее всего связан с относительно короткой длительностью периода последующего наблюдения, который продолжался 90 дней.

Несмотря на данные ограничения, через 90 дней после однократной процедуры комбинированной терапии МСУЗ-В и введения СаНА на внешней поверхности бедер с обеих сторон пациентки сообщали о статистически значимых улучшениях по оценке до и после терапии. В ходе этой оценки использовались отобранные опросники, являющиеся частью надёжного, валидированного инструмента для оценки результатов лечения с точки зрения пациентов. Мы считаем эти данные новыми и важными с клинической точки зрения. Они могут помочь пациентам принять осознанное решение при выборе терапии для устранения дряблости кожи, особенно в тех случаях, когда выбор очень большой. Они также могут повлиять на решение пластических хирургов или других медицинских работников, предоставляющих косметологические услуги, о внедрении новых методов терапии в свою практику несмотря на ценность наших предыдущих результатов, мы осознаем важность длительного последующего наблюдения, особенно при проведении исследований, ориентированных на оценку результатов терапии пациентами, как в случае с внешностью и качеством жизни. Необходимы дополнительные исследования с более длительным периодом последующего наблюдения.

ВЫВОДЫ

Данные, полученные с помощью надежных валидированных инструментов для оценки результатов лечения с точки зрения пациентов, являются в настоящее время самыми передовыми. Пациентки отмечали статистически значимое улучшение внешнего вида кожи и качества жизни через 90 дней после лечения дряблости кожи на внешней поверхности бедер с помощью МСУЗ-В (150 линий с глубиной проникновения 3,0 и 4,5 мм с каждой стороны) в сочетании с инъекциями СаНА (1,5 мл препарата, разведенного 1,5 мл 2% раствора лидокаина в соотношении 1:1 во внешнюю поверхность каждого бедра). Эти данные можно проецировать на другие участки тела. Необходимо проведение дополнительных исследований.

СПИСОК ЛИТЕРАТУРЫ

1. Taieb C, Rahhali N, Moingeon V, Perez-Cullell N, Sibaud V. CosmeceutiQoL: a tool for assessing dermo-cosmetic products' impact on quality of life. *J Cosmet Laser Ther.* 2012;14:18-23.
2. Lorencini M, Camozzato F, Hexsel D. Skin aging and cellulite in women. In: Farage MA, Miller KW, Maibach HI, eds. *Textbook of Aging Skin*. Berlin, Germany: Springer; 2016:1-9.
3. Luebberding S, Krueger N, Sadick NS. Cellulite: an evidence-based review. *Am J Clin Dermatol.* 2015;16:243-256.
4. Hexsel D, Abreu M, Rodrigues TC, Soirefmann M, do Prado DZ, Gamboa MM. Side-by-side comparison of areas with and without cellulite depressions using magnetic resonance imaging. *Dermatol Surg.* 2009;35:1471-1477.
5. Hexsel D, de Oliveira Dal'Forno T, Cignachi S. Definition, clinical aspects, associated conditions, and differential diagnosis. In: Goldman MP, Bacci PA, Leibaschoff G, Hexsel D, Angelini F, eds. *Cellulite Pathophysiology and Treatment*. New York, NY: Taylor and Francis; 2006:7-27.
6. Kammer MS, Coleman WP 3rd, Weiss RA, Robinson DM, Coleman WP 4th, Hornfeldt C. Multicenter pivotal study of vacuum-assisted precise tissue release for the treatment of cellulite. *Dermatol Surg.* 2015;41:336-347.
7. Kammer MS, Coleman WP, Weiss RA, Robinson DM, Grossman J. Multicenter pivotal study of the safety and effectiveness of a tissue stabilized-guided subcision procedure for the treatment of cellulite- 5 year update. Poster #111 presented at: American Society for Dermatologic Surgery; Oct 11-14, 2018; Phoenix, AZ.
8. Nikolis A, Enright KM, Sapra S, Khanna J. A multicenter, retrospective evaluation of tissue stabilized-guided subcision in the management of cellulite. *Aesthet Surg J.* 2019;39:884-892.
9. Wall S Jr, Walker R. Commentary on: a multicenter, retrospective evaluation of tissue stabilized-guided subcision in the management of cellulite. *Aesthet Surg J.* 2019;39:893-897.
10. Arnoczky SP, Aksan A. Thermal modification of connective tissues: basic science considerations and clinical implications. *J Am Acad Orthop Surg.* 2000;8:305-313.
11. Hexsel D, Hexsel C. The role of skin tightening in improving cellulite. *Dermatol Surg.* 2014;40:S180-S183.

12. Alam M, White LE, Martin N, Witherspoon J, Yoo S, West DP. Ultrasound tightening of facial and neck skin: a rater-blinded prospective cohort study. *J Am Acad Dermatol.* 2010;62:262-269.
13. Alster TS, Tanzi EL. Noninvasive lifting of arm, thigh, and knee skin with transcutaneous intense focused ultrasound. *Dermatol Surg.* 2012;38:754-759.
14. Sasaki GH, Tevez A. Clinical efficacy and safety of focused-image ultrasonography: a 2-year experience. *Aesthet Surg J.* 2012;32:601-612.
15. Goldberg DJ, Hornfeldt CS. Safety and efficacy of microfocused ultrasound to lift, tighten, and smooth the buttocks. *Dermatol Surg.* 2014;40:1113-1117.
16. Fabi SG, Goldman MP, Dayan SH, Gold MH, Silmer SL, Hornfeldt CS. A prospective multicenter pilot study of the safety and efficacy of microfocused ultrasound with visualization for improving lines and wrinkles of the décollete. *Dermatol Surg.* 2015;41:327-335.
17. Yutskovskaya Y, Kogan E, Leshunov E. A randomized, split-face, histomorphologic study comparing a volumetric calcium hydroxylapatite and a hyaluronic acid-based dermal filler. *J Drugs Dermatol.* 2014;13:1047-1052.
18. Amselem M. Radiesse: a novel rejuvenation treatment for the upper arms. *Clin Cosmet Investig Dermatol.* 2016;9:9-14.
19. Cogorno Wasylkowski V. Body vectoring technique with Radiesse for tightening of the abdomen, thighs, and brachial zone. *Clin Cosmet Investig Dermatol.* 2015;8:267-273.
20. Yutskovskaya Y, Kogan E. Improved neocollagenesis and skin mechanical properties after injection of diluted calcium hydroxylapatite in the neck and décolletage: a pilot study. *J Drugs Dermatol.* 2017;16:68-74.
21. Marmur ES, Phelps R, Goldberg DJ. Clinical, histologic and electron microscopic findings after injection of a calcium hydroxylapatite filler. *J Cosmet Laser Ther.* 2004;6:223-226.
22. Berlin AL, Hussain M, Goldberg DJ. Calcium hydroxylapatite filler for facial rejuvenation: a histologic and immunohistochemical analysis. *Dermatol Surg.* 2008;34:S64-S67.
23. Casabona G, Pereira G. Microfocused ultrasound with visualization and calcium hydroxylapatite for improving skin laxity and cellulite appearance. *Plast Reconstr Surg Glob Open.* 2017;5:e1388.

24. Pusic AL, Lemaine V, Klassen AF, Scott AM, Cano SJ. Patient-reported outcome measures in plastic surgery: use and interpretation in evidence-based medicine. *Plast Reconstr Surg*. 2011;127:1361-1367.
25. Fitzpatrick R, Jenkinson C, Klassen A, Goodacre T. Methods of assessing health-related quality of life and outcome for plastic surgery. *Br J Plast Surg*. 1999;52:251-255.
26. Cano SJ, Browne JP, Lamping DL. Patient-based measures of outcome in plastic surgery: current approaches and future directions. *Br J Plast Surg*. 2004;57:1-11.
27. Poulsen L, McEvenue G, Klassen A, Hoogbergen M, Sorensen JA, Pusic A. Patient-reported outcome measures: BODY-Q. *Clin Plast Surg*. 2019;46:15-24.
28. Klassen AF, Cano SJ, Scott A, Tsangaris E, Pusic AL. Assessing outcomes in body contouring. *Clin Plast Surg*. 2014;41:645-654.
29. Klassen AF, Cano SJ, Alderman A, et al. The BODY-Q: a patient-reported outcome instrument for weight loss and body contouring treatments. *Plast Reconstr Surg Glob Open*. 2016;13:e679.
30. Klassen AF, Cano SJ, Kaur M, Breitkopf T, Pusic AL. Further psychometric validation of the BODY-Q: ability to detect change following bariatric surgery weight gain and loss. *Health Qual Life Outcomes*. 2017;15:227.
31. Hexsel DM, Dal'forno T, Hexsel CI. A validated photonumeric cellulite severity scale. *J Eur Acad Dermatol Venereol*. 2009;23:523-528.
32. Dreher F. A novel matrikine-like micro-protein complex (MPC) technology for topical skin rejuvenation. *J Drugs Dermatol*. 2008;15:457-464.
33. Fabi SG, Goldman MP, Millis DC, et al. Combining microfocused ultrasound with botulinum toxin and temporary and semipermanent dermal filler: safety and current use. *Dermatol Surg*. 2016;42:S168-S176.
34. Wanner M, Avram M. An evidence-based assessment of treatments for cellulite. *J Drugs Dermatol*. 2008;7:341-345.
35. Emanuele E. Cellulite: advances in treatment: facts and controversies. *Clin Dermatol*. 2013;31:725-730.
36. Orentreich DS, Orentreich N. Subcutaneous incisionless (subcision) surgery for the correction of depressed scars and wrinkles. *Dermatol Surg*. 1995;21:543-549.
37. Hexsel DM, Mazzucco R. Subcision: a treatment for cellulite. *Int J Dermatol*. 2000;5:539-544.

38. Hexsel D, Dal'Forno T, Soirefmann M, Hexsel C. Reduction of cellulite with subcision. In Alam M, Pongprutthipan M, eds. *Body Rejuvenation*. New York, NY: Taylor and Francis; 2010:167-172.
39. Toledo L. Syringe liposculpture: a two-year experience. *Aesthetic Plast Surg*. 1991;15:321-326.
40. Pusic AL, Chen CM, Cano S, et al. Measuring quality of life in cosmetic and reconstructive breast surgery: a systematic review of patient-reported outcomes instruments. *Plast Reconstr Surg*. 2007;120:823-837.
41. Riff K, WYW, Tsangaris E, Goodacre T, et al. International multiphase mixed methods study protocol to develop a cross-cultural patient-reported outcome instrument for children and young adults with cleft lip and/or palate (CLEFT-Q). *BMJ Open*. 2017;7:e015467.
42. Lasch KE, Marquis P, Vigneux M, et al. PRO development: rigorous qualitative research as the crucial foundation. *Qual Life Res*. 2010;19:1087-1096.
43. Patrick DL, Burke LB, Gwaltney CJ, et al. Content validity-establishing and reporting the evidence in newly developed Patient-Reported Outcomes (PRO) instruments for medical product evaluation: ISPOR PRO good research practices task force report: part 1- eliciting concepts for a new PRO instrument. *Value Health*. 2011;14:967-977.
44. Scientific Advisory Committee of the Medical Outcomes Trust. Assessing health status and quality of life instruments: attributes and review criteria. *Qual Life Res*. 2002;11:193-205.
45. COSMIN Risk of Bias Checklist. Available at https://www.cosmin.nl/wp-content/uploads/COSMIN-RoB-checklist-V2-0-v17_rev3.pdf. Accessed July 21, 2019.
46. Mokkink I.B, Terwee CB, Patrick DL, et al. The COSMIN study reached international consensus on taxonomy, terminology, and definitions of measurement properties for health-related patient-reported outcomes. *J Clin Epidemiol*. 2010;63:737-745.
47. Mokkin LB, Terwee CB, Patrick DL, et al. The COSMIN checklist for assessing the methodological quality of studies on measurement properties of health status measurement instruments: an international Delphi study. *Qual Life Res*. 2010;19:539-549.

48. Kaminer MS, Casabona G, Peeters W, et al. Validated assessment scales for skin laxity on the posterior thighs, buttocks, anterior thighs, and knees in female patients. *Dermatol Surg.* 2019;45:S12-S-21.

Условные обозначения к рисункам

Рисунок 1. Отметки до проведения терапии были сделаны стандартным образом. Терапевтическую область (19 x 20 см) обозначали верхней границей, которая начинается на 4 см ниже боковой ягодичной складки и задней границей, начинающейся от переднего конца ягодичной складки. Данная терапевтическая область сдвигалась на 1-4 см вверх, вниз, вперед или назад в зависимости от потребностей пациентки. Пациентка - женщина в возрасте 30 лет с ИМТ 25 кг/м². Вид (А) сзади на 3/4, (В) сбоку (С) спереди на 3/4.

Рисунок 2. (А) В стандартизированной терапевтической области была нарисована сетка с 6 вертикально ориентированными линиями и 9 горизонтально ориентированными линиями, образуя 70 небольших прямоугольников в терапевтическую область, каждый из которых был примерно равен площади поверхности МСУЗ-В датчика. Сразу же после проведения процедуры МСУЗ-В, пациентке вводили СаНА. (В) На внешней поверхности каждого бедра были выбраны три точки вкола. (С) Используя канюлю диаметром G25 и длиной 48 мм, разведенный СаНА вводили в подкожный слой при помощи микрокапельной веерной техники, чтобы охватить ту же самую область, которая была обработана МСУЗ-В. Пациентка - женщина в возрасте 30 лет с ИМТ 25 кг/м², чья фотография представлена на Рисунке 1.

Рисунок 3. Показательные результаты через 90 дней после проведения процедур с целью устранения дряблости кожи на внешней поверхности бедер при помощи МСУЗ-В в сочетании с СаНА. Пациентка - женщина в возрасте 45 лет с ИМТ 20 кг/м², которая ранее не получала терапию в области бедер и ягодиц. Фотографии (А, С, Е, G, I) до и (В, D, F, H, J) после. Красными прямоугольниками обозначены терапевтические области.

Рисунок 4. Показательные результаты через 90 дней после проведения процедур с целью устранения дряблости кожи на внешней поверхности бедер при помощи МСУЗ-В в сочетании с СаНА. Пациентка - женщина в возрасте 53 лет с ИМТ 20 кг/м², которая ранее не получала терапию в области бедер и ягодиц. Фотографии (А, С, Е, G, I) до и (В, D, F, H, J) после. Красными прямоугольниками обозначены терапевтические области.

Рисунок 5. Сравнение результатов оценки, проведенной при помощи инструмента BODY-Q до и после терапии. Баллы сгруппированы в соответствии с опросником. Оценка проведена через 90 дней после однократной процедуры, проведенной на внешней поверхности каждого бедра с двух сторон с использованием комбинированной терапии МСУЗ-В и СаНА, 100% пациенток завершили период последующего наблюдения. Опросники BODY-Q включали в себя: (А) Шкалу оценки восприятия своего тела; (В) Шкалу оценки внешнего вида избытка кожи; (С) Шкалу оценки удовлетворенности внешним видом тазовой области и внешней поверхности бедер; и (D) Шкалу оценки психологического стресса, связанного с внешностью. *, $p < 0,01$.

Таблица 1. Демографические данные и клинические характеристики пациентов

Демографические данные и клинические характеристики пациентов	n = 60 / диапазон значений	% / среднее ± СО
Возраст, лет	30-59	46,9 ± 8,1
Этническое происхождение		
Латиноамериканцы	6	10,0%
Белые нелатиноамериканского происхождения	54	90,0%
Раса		
Европеоидная	50	83,3%
Афроамериканская	2	3,3%
Монголоидная	1	1,7%
Другое	7	11,7%
Тип кожи по шкале Фитцпатрика		
Тип I	0	0,0%
Тип II	19	31,7%
Тип III	28	46,7 %
Тип IV	11	18,3%
Тип V	0	0,0%
Тип VI	2	3,3%
Масса тела (фунты)	100-184	134,7 ± 16,4
ИМТ, кг/м ²	15,7–27,9	22,2 ± 2,6
Беременность в анамнезе		
G0P0	15	25,0 %
G1P1	6	10,0%
G2P2	19	31,7%
G3P3	11	18,3%
G4P4	4	6,7%
Другое	5	8,3%
Максимальная прибавка в весе во время беременности, в фунтах	18-100	40,7 ± 16,1
Сопутствующие заболевания		
Отсутствуют	44	73,3%
Артериальная гипертензия	1	1,7%
Гипотиреоз	5	8,3%
Астма	1	1,7%
Другое	6	10,0%
Множественные	3	5,0%
До Cellfina?		
Да	10	16,7%
Нет	50	83,3%
Предшествующая терапия, направленная на внешнюю поверхность бедер (не Cellfina)?		
Отсутствуют	52	86,7%
Липосакция	7	11,7%
Липосакция и криолиполиз	1	1,7%
Баллы по шкале оценки тяжести целлюлита до терапии		
Лёгкая (1-2,5)	0	0,0%

Лёгкая/умеренная (>2,5,<6)	11	18,3%
Умеренная (6-8)	29	48,3%
Умеренная/тяжёлая (>8,<11)	20	33,3%
Тяжёлая (11-15)	0	0,0%

Таблица 2. Результаты оценки, проведенной при помощи инструмента BODY-Q до начала лечения и после его окончания. Оценка проведена через 90 дней после однократной терапии внешней поверхности каждого бедра с двух сторон с использованием МСУЗ-В и СаНА, 100% пациенток завершили период последующего наблюдения.

Шкала BODY-Q	ДО		ПОСЛЕ		Дельта	p	Интерпретация клинических результатов
	Диапазон	Среднее ± СО	Диапазон	Среднее ± СО			
Оценка восприятия тела	7-20	12,9 ± 4,0	7-27	19,9 ± 4,2	+ 7,0	<0,01	Пациентки сообщали, что стали более положительно воспринимать свое тело
Оценка внешнего вида избытка кожи	7-28	14,7 ± 5,5	7-28	20,5 ± 5,8	+ 5,8	<0,01	Пациентки сообщали, что они меньше беспокоились о внешнем виде избытка кожи
Шкала оценки удовлетворенности внешним видом тазовой области и внешней поверхности бедер	5-14	7,9 ± 2,4	5-19	12,8 ± 3,6	+ 4,9	<0,01	Пациентки сообщали, что они были более удовлетворены внешним видом тазовой области и внешней поверхности бедер
Шкала оценки психологического стресса, связанного с внешностью	8-28	17,0 ± 5,1	8-25	10,9 ± 3,6	- 6,1	<0,01	Пациенты сообщали, что они стали испытывать меньше стресса из-за своей внешности

Рисунок 1А

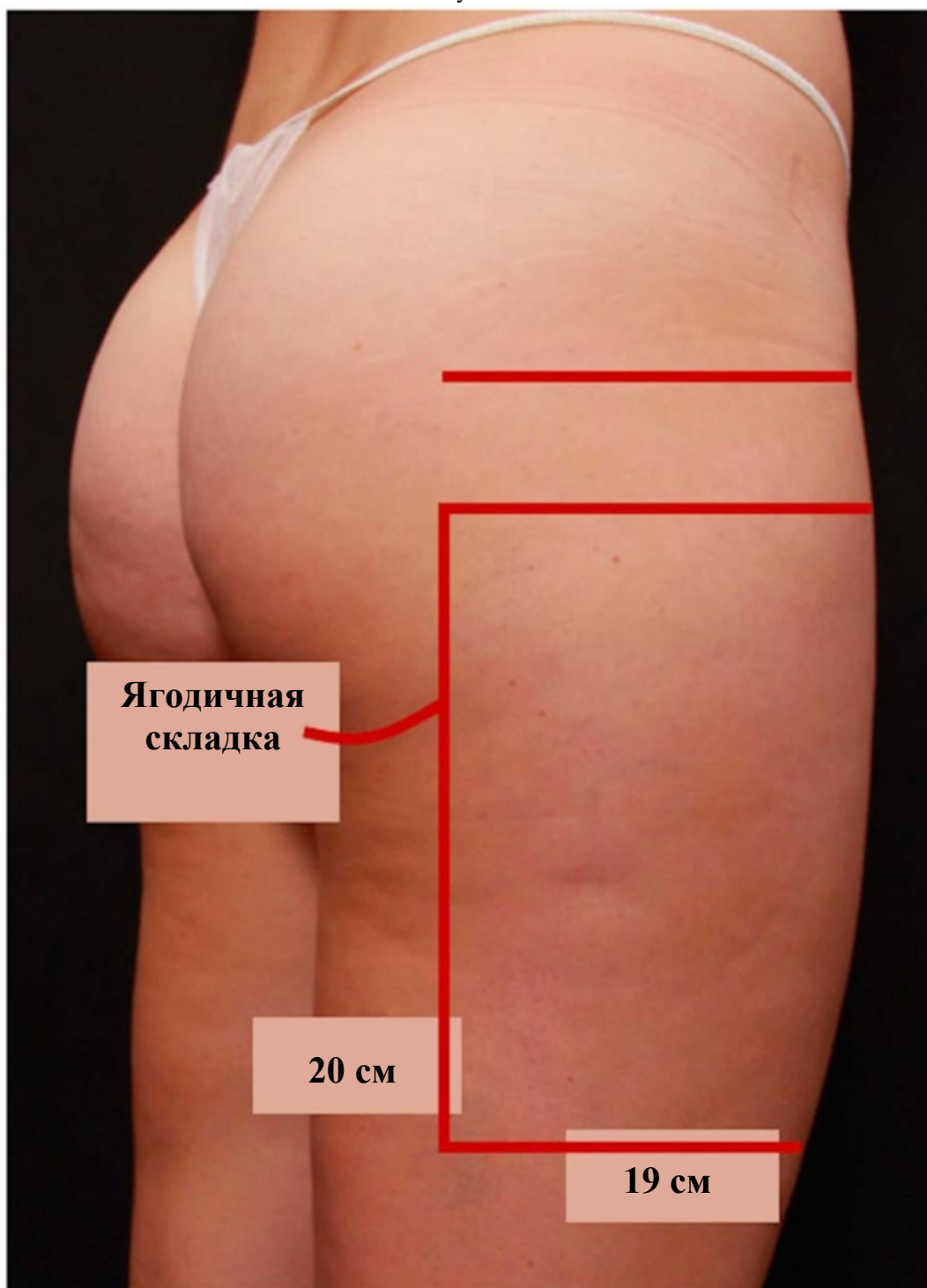


Рисунок 1В

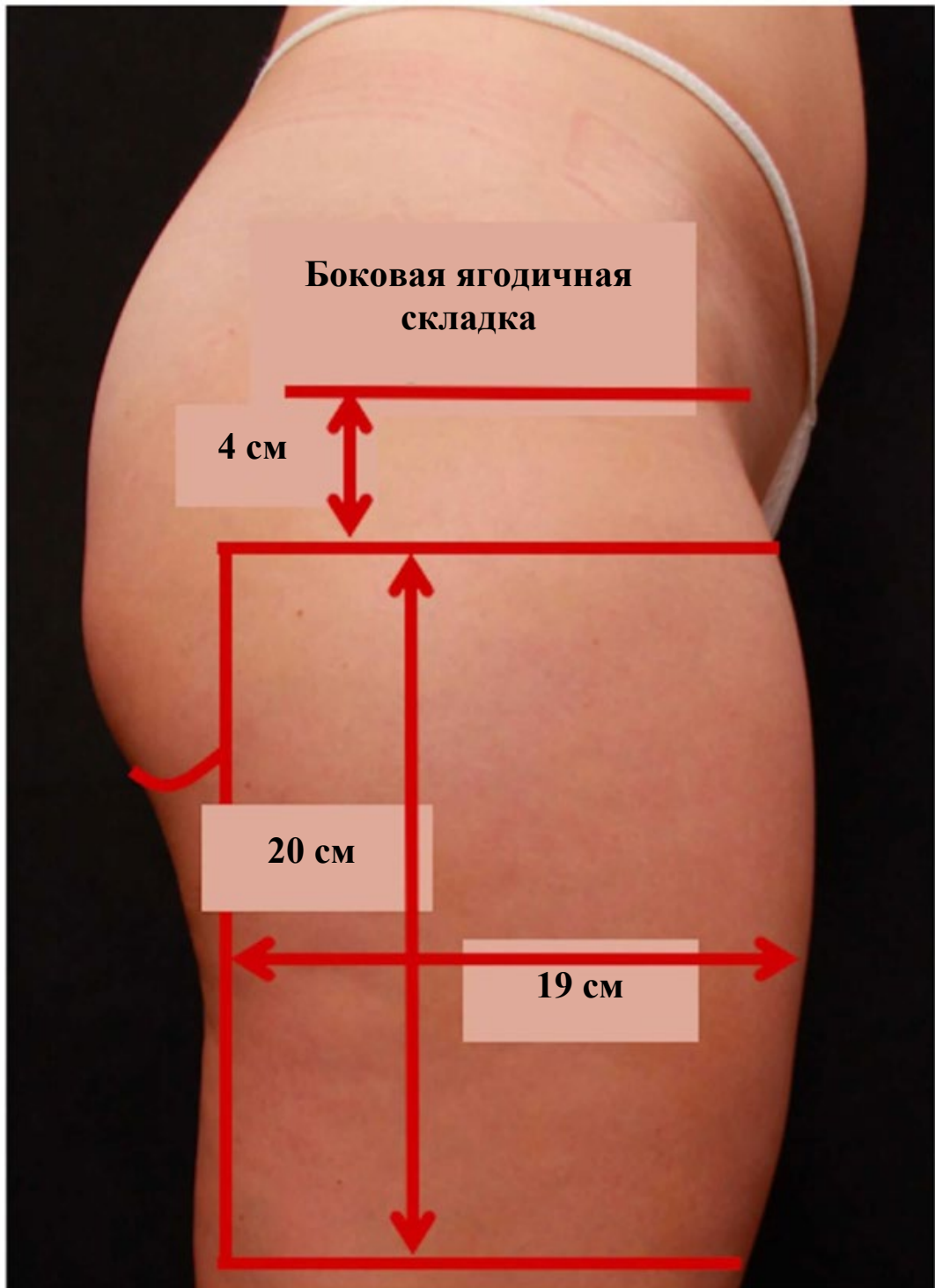


Рисунок 1С

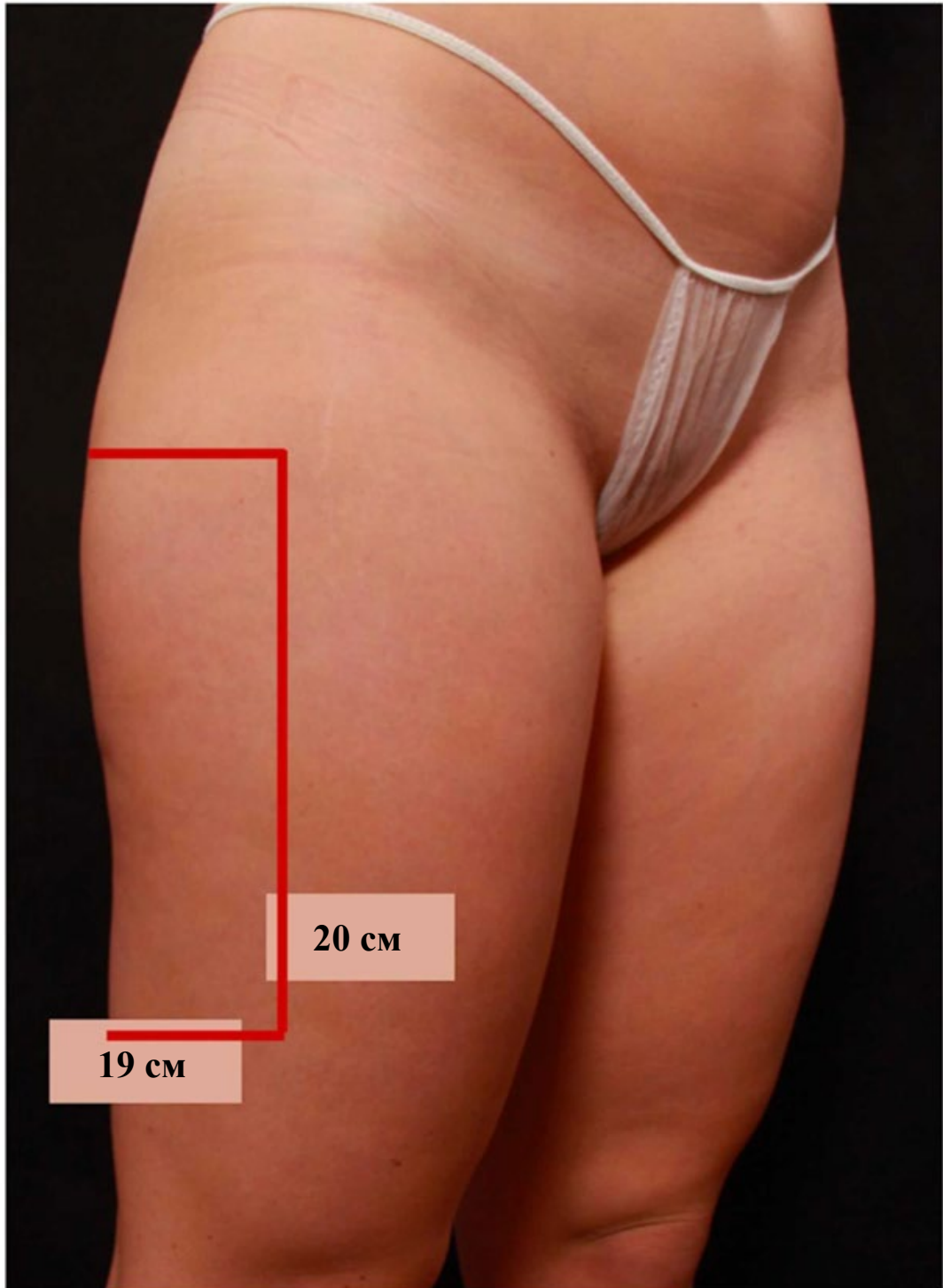


Рисунок 2А

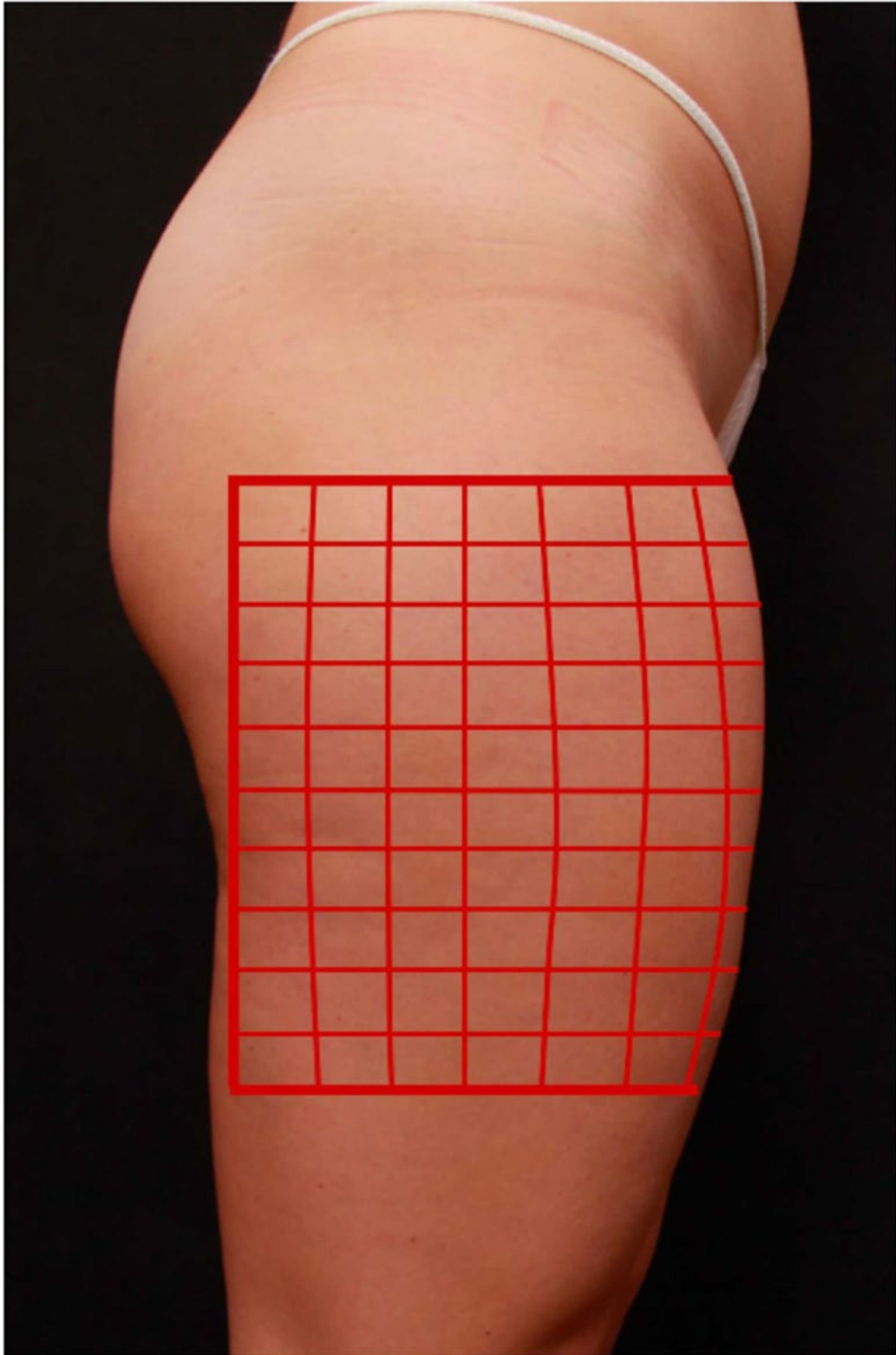


Рисунок 2В

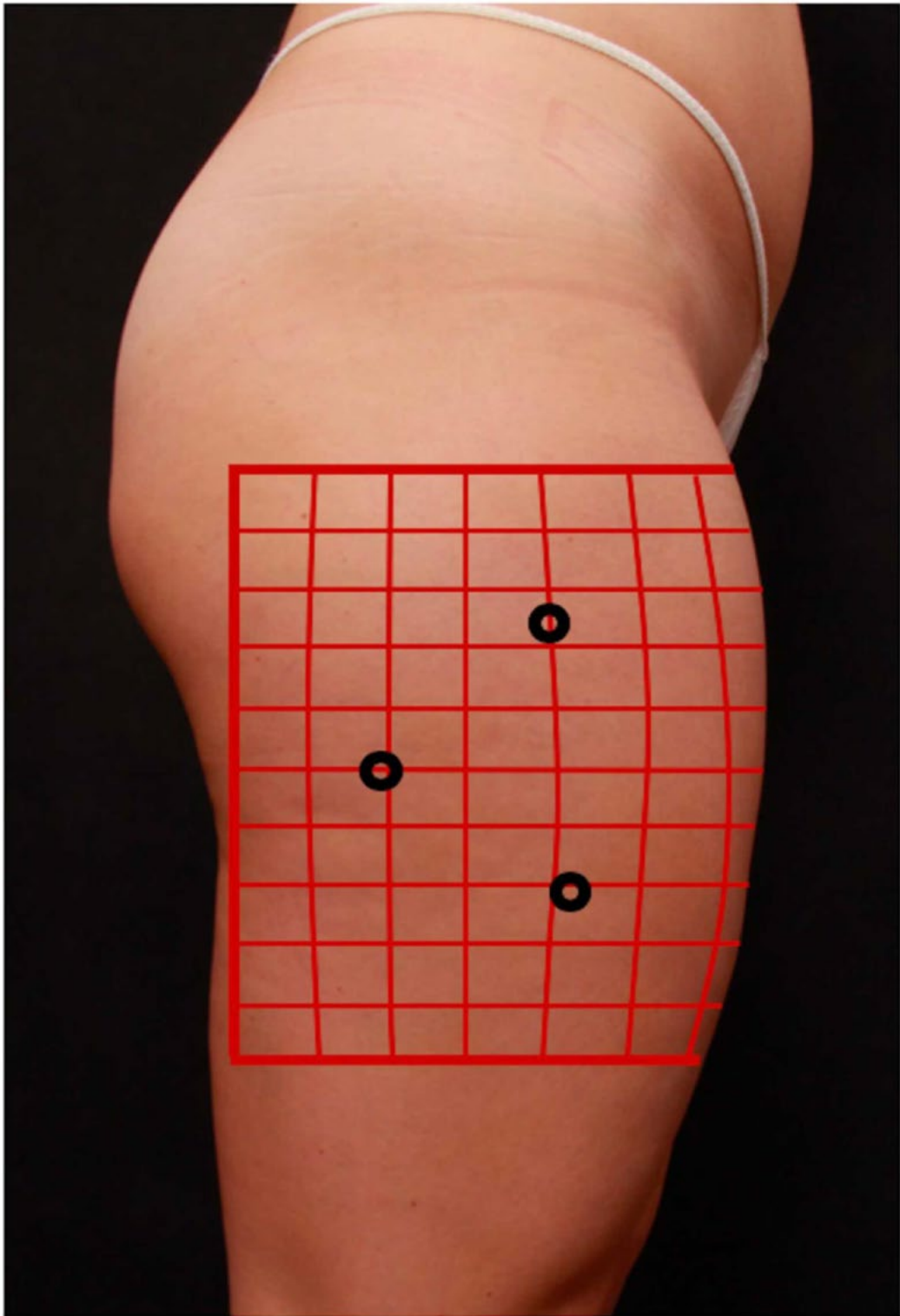


Рисунок 2С

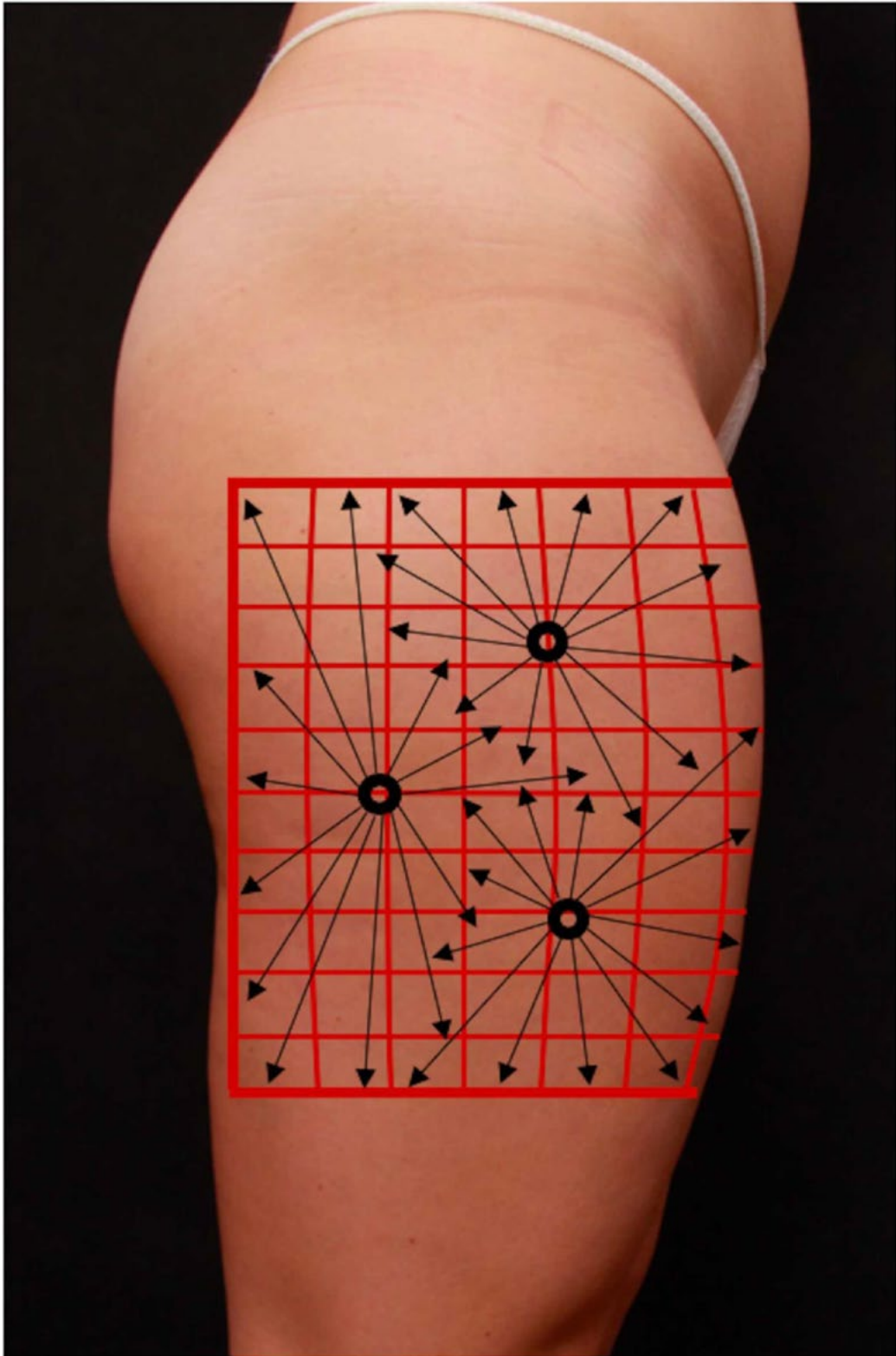


Рисунок 3А

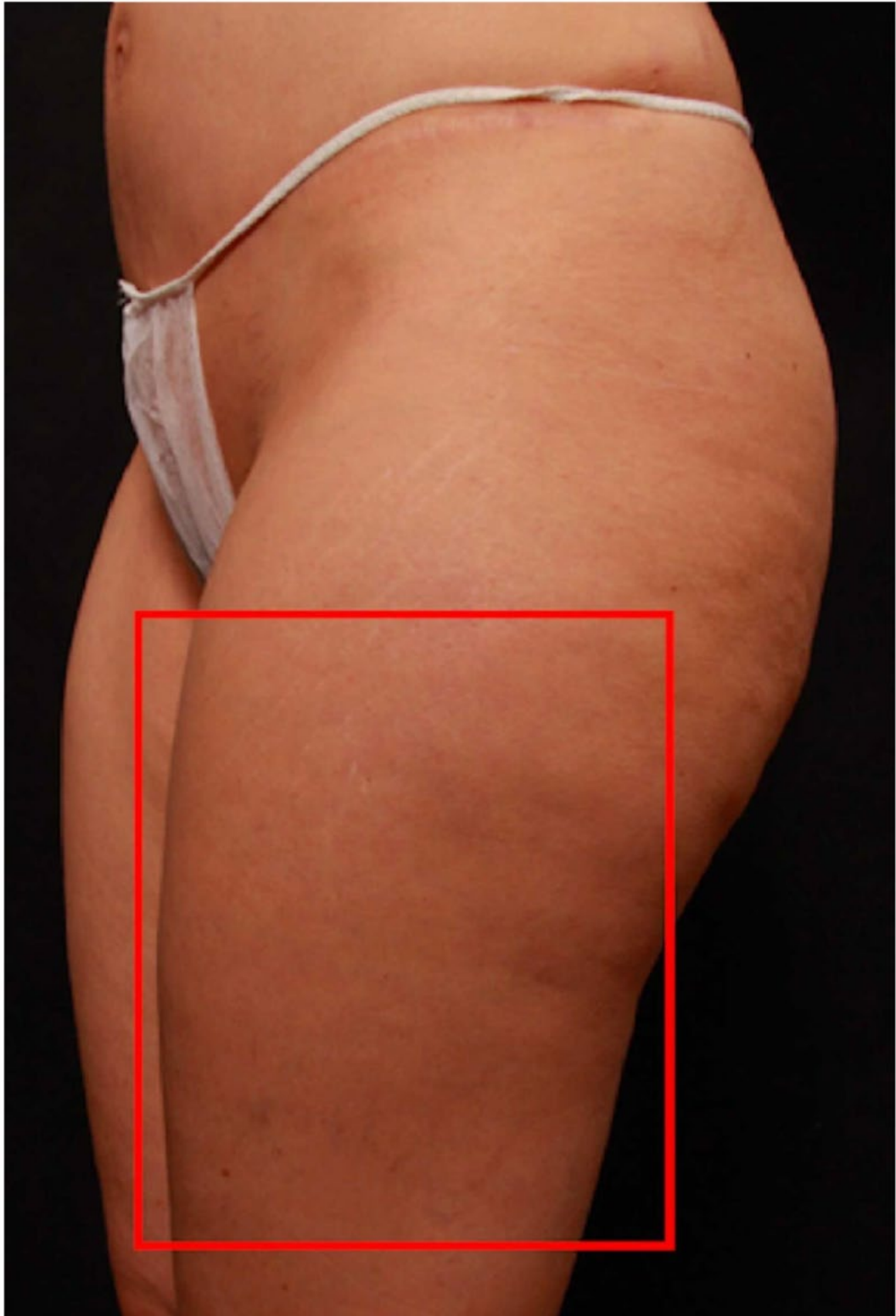

Рисунок 3В

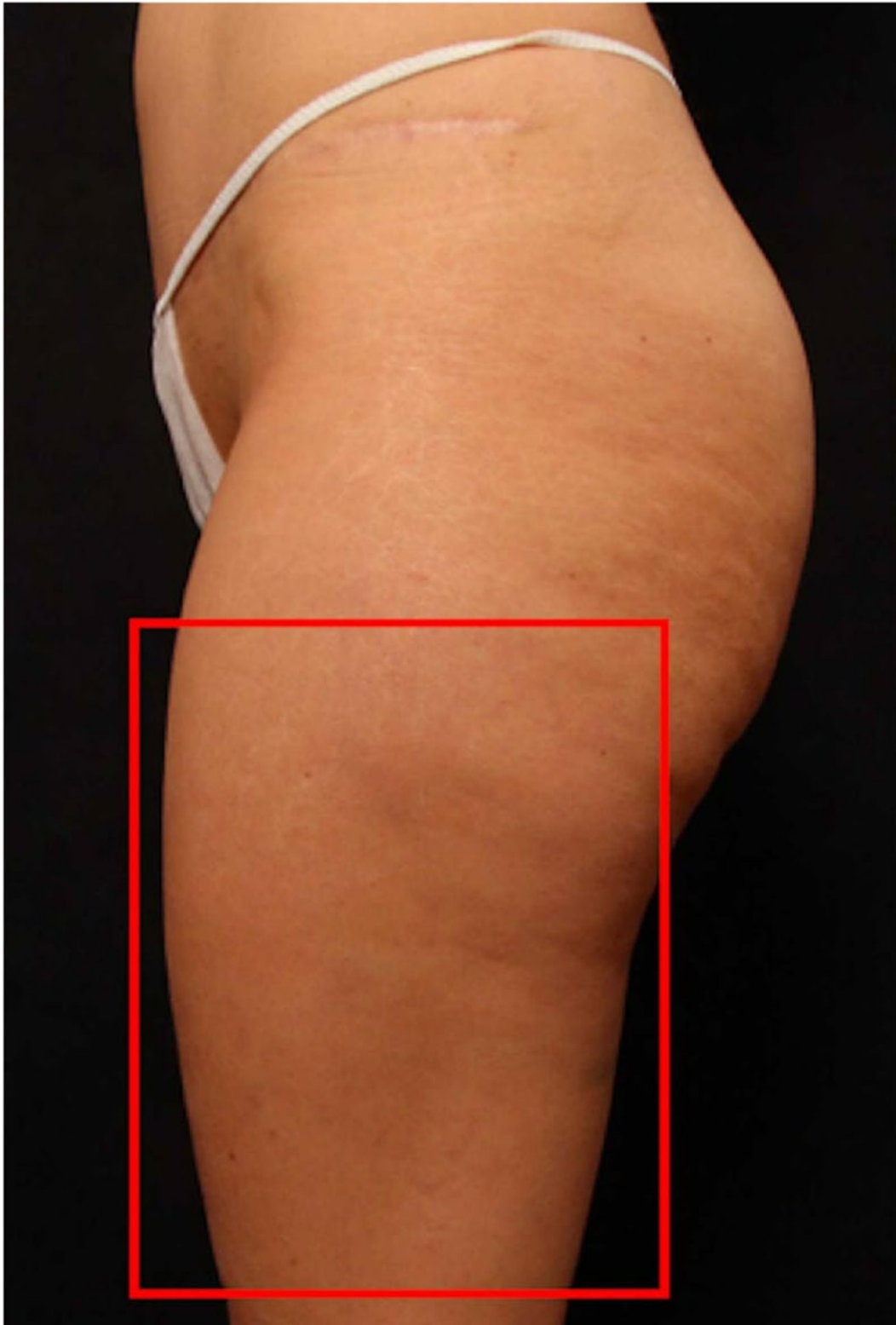

Рисунок 3С

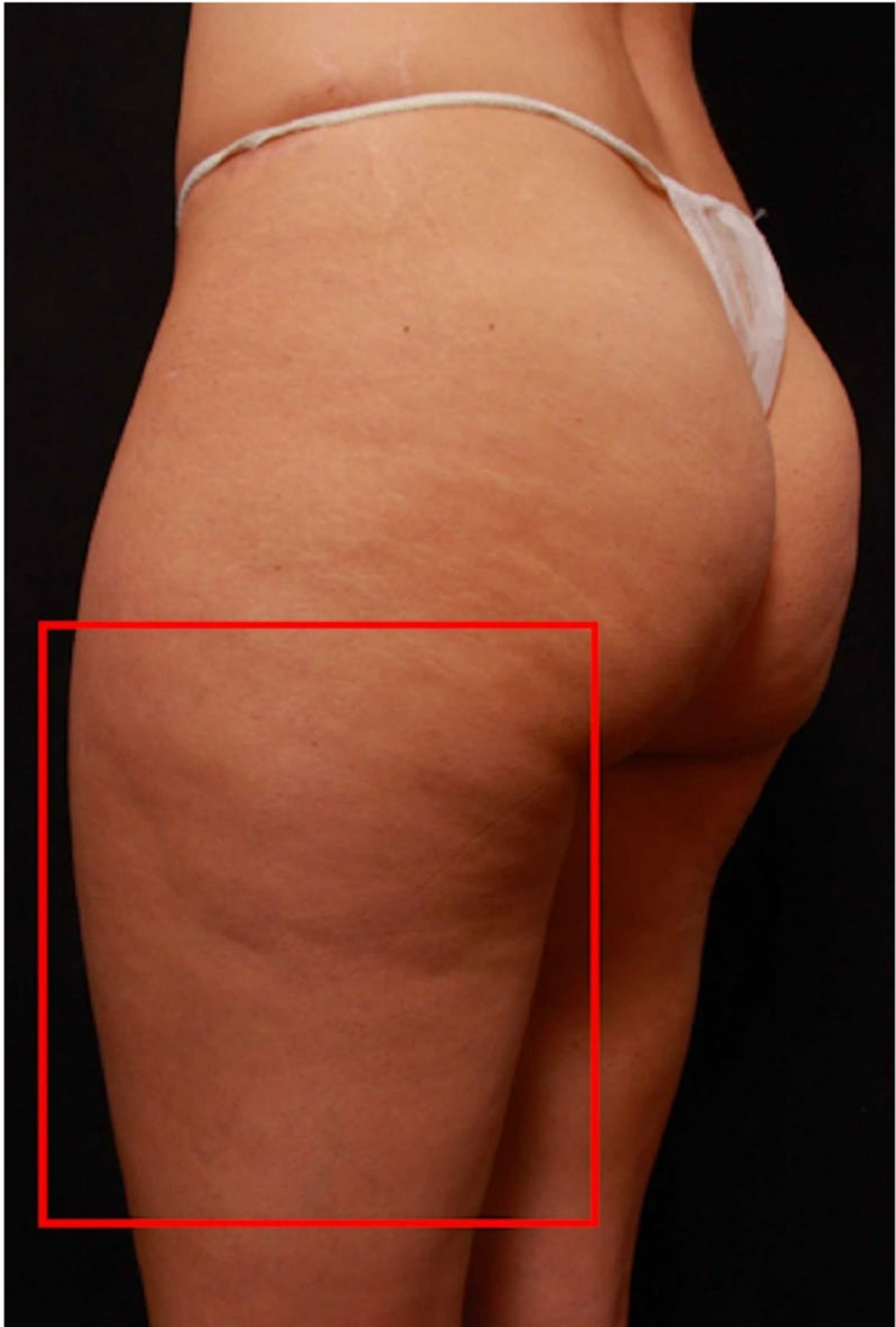

Рисунок 3D

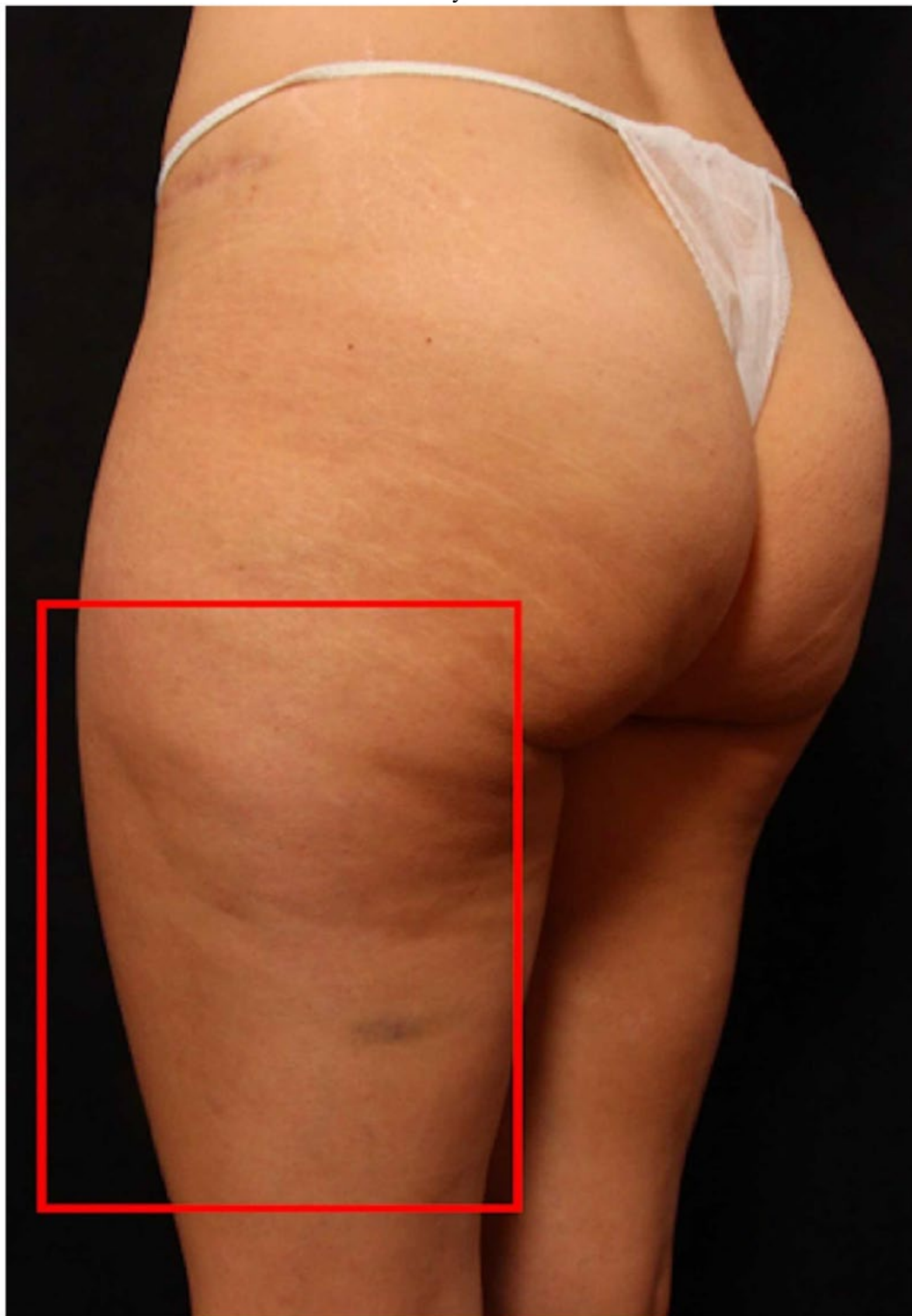

Рисунок 3Е

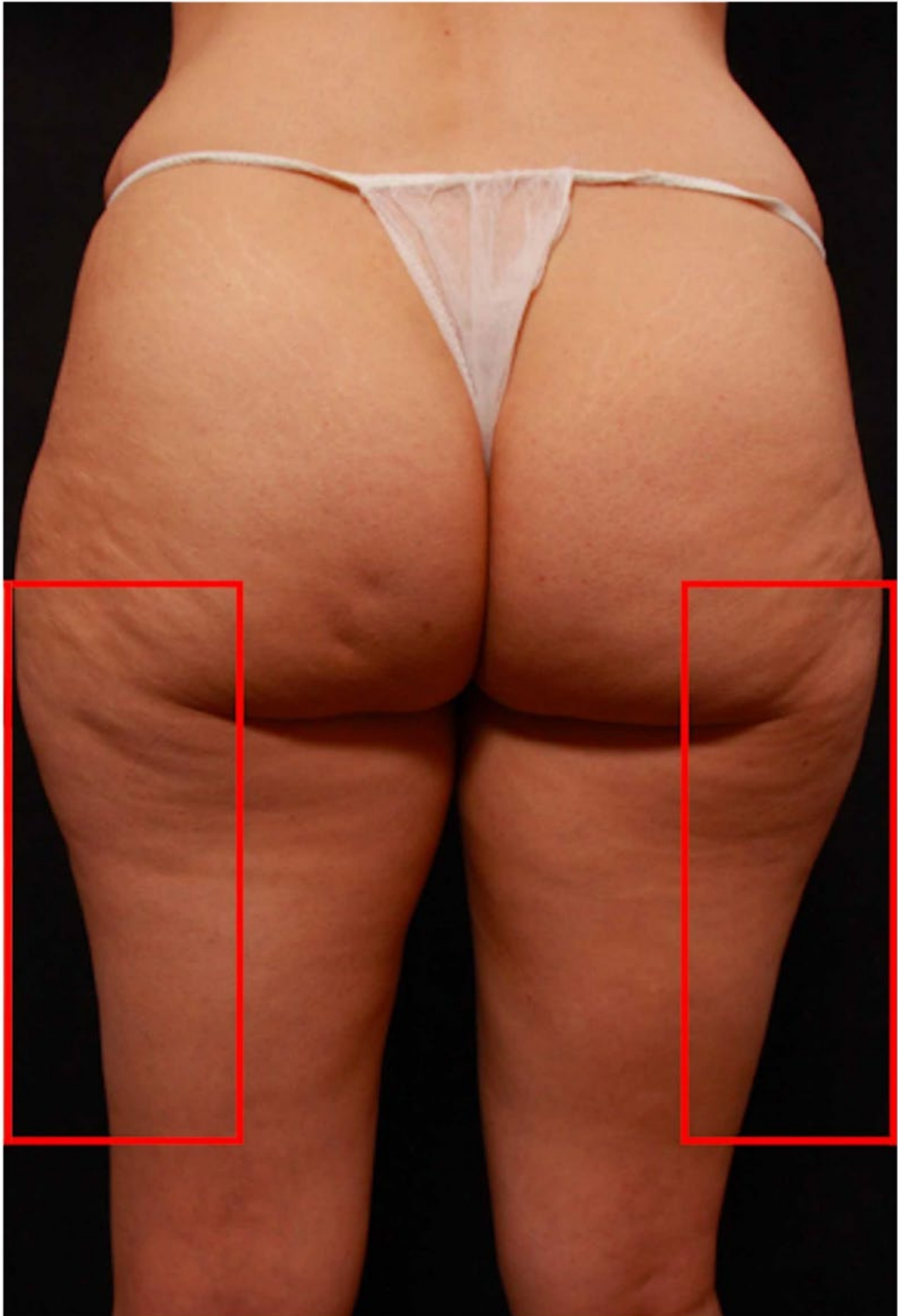


Рисунок 3F

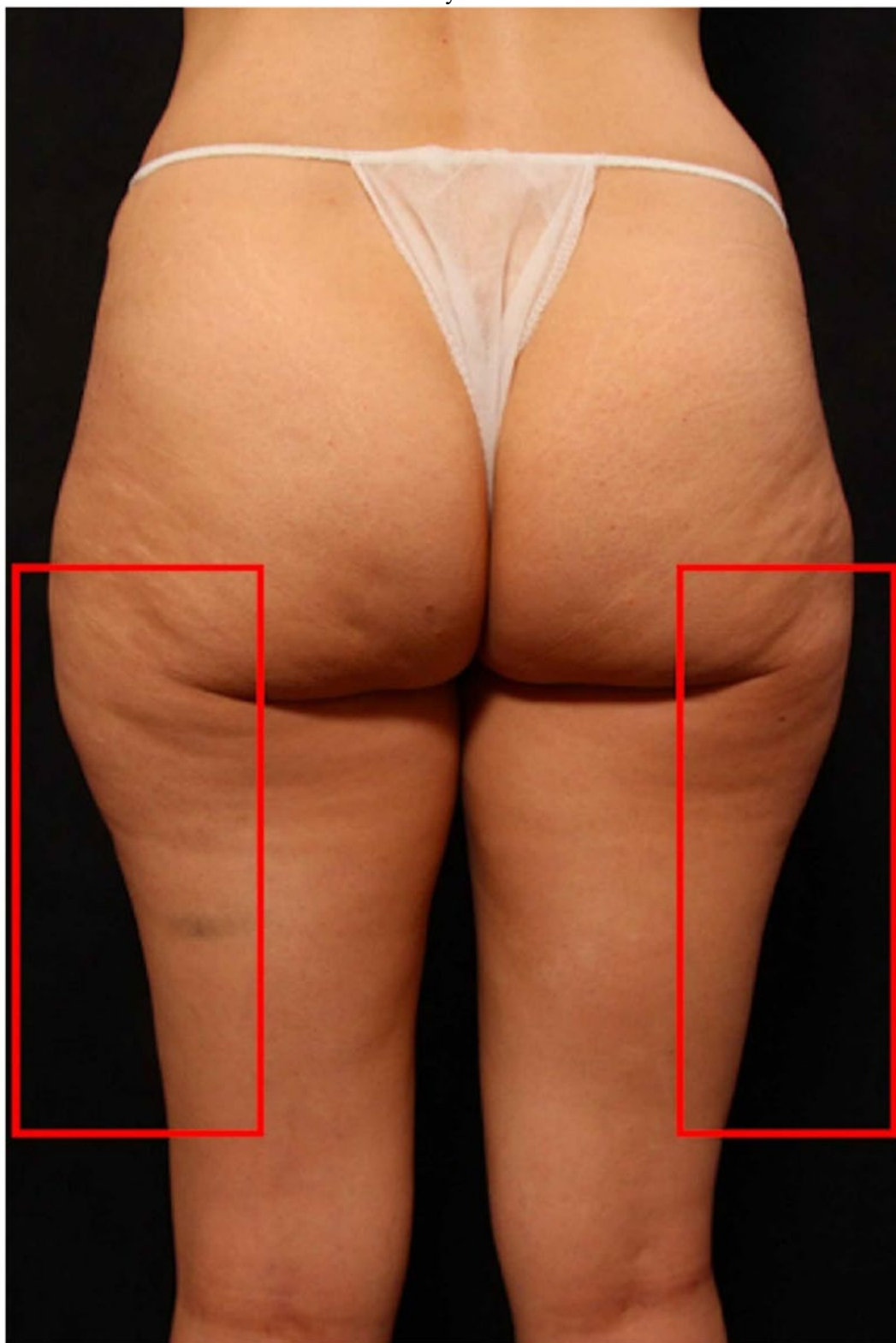


Рисунок 3G

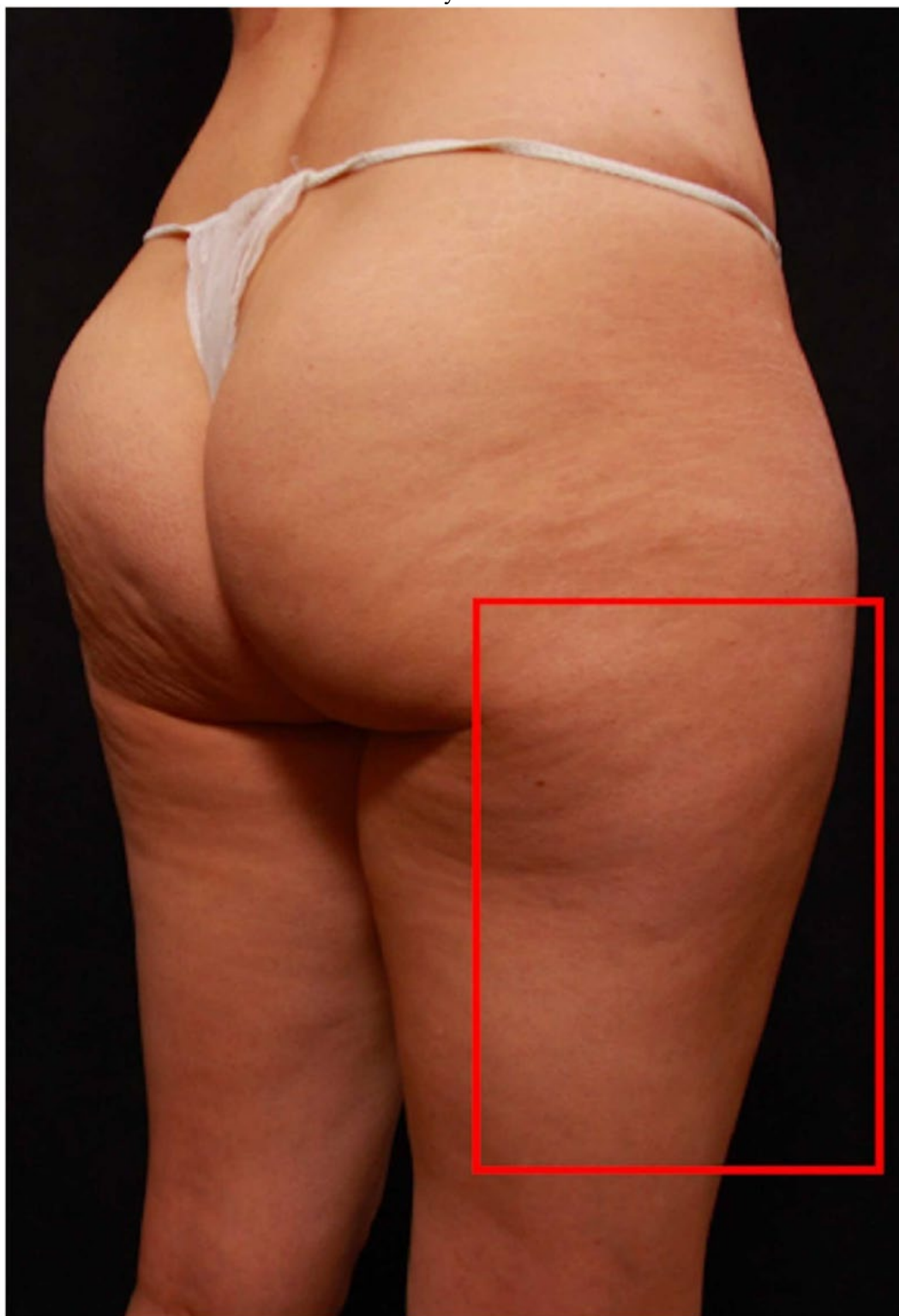

Рисунок 3Н

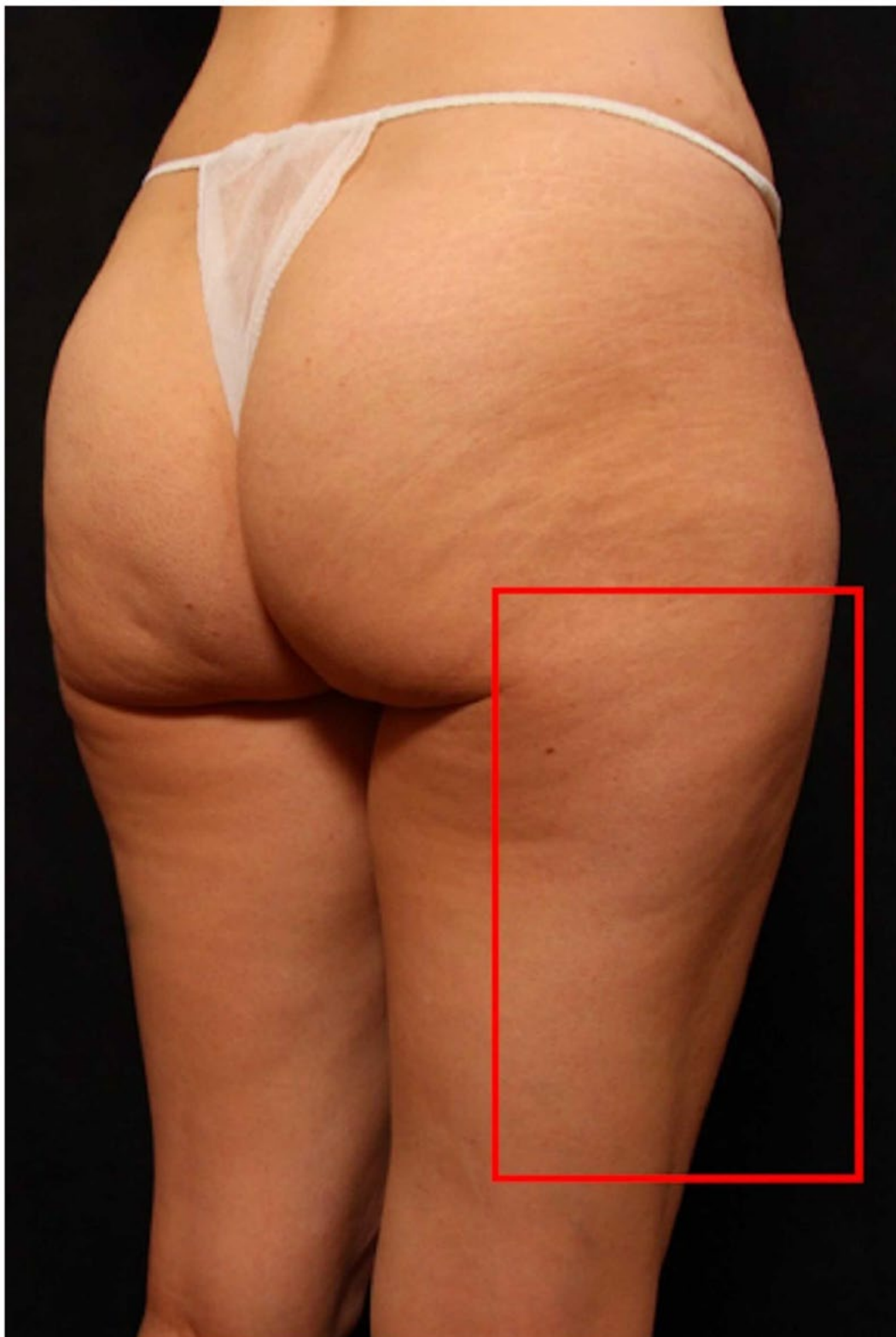


Рисунок 31

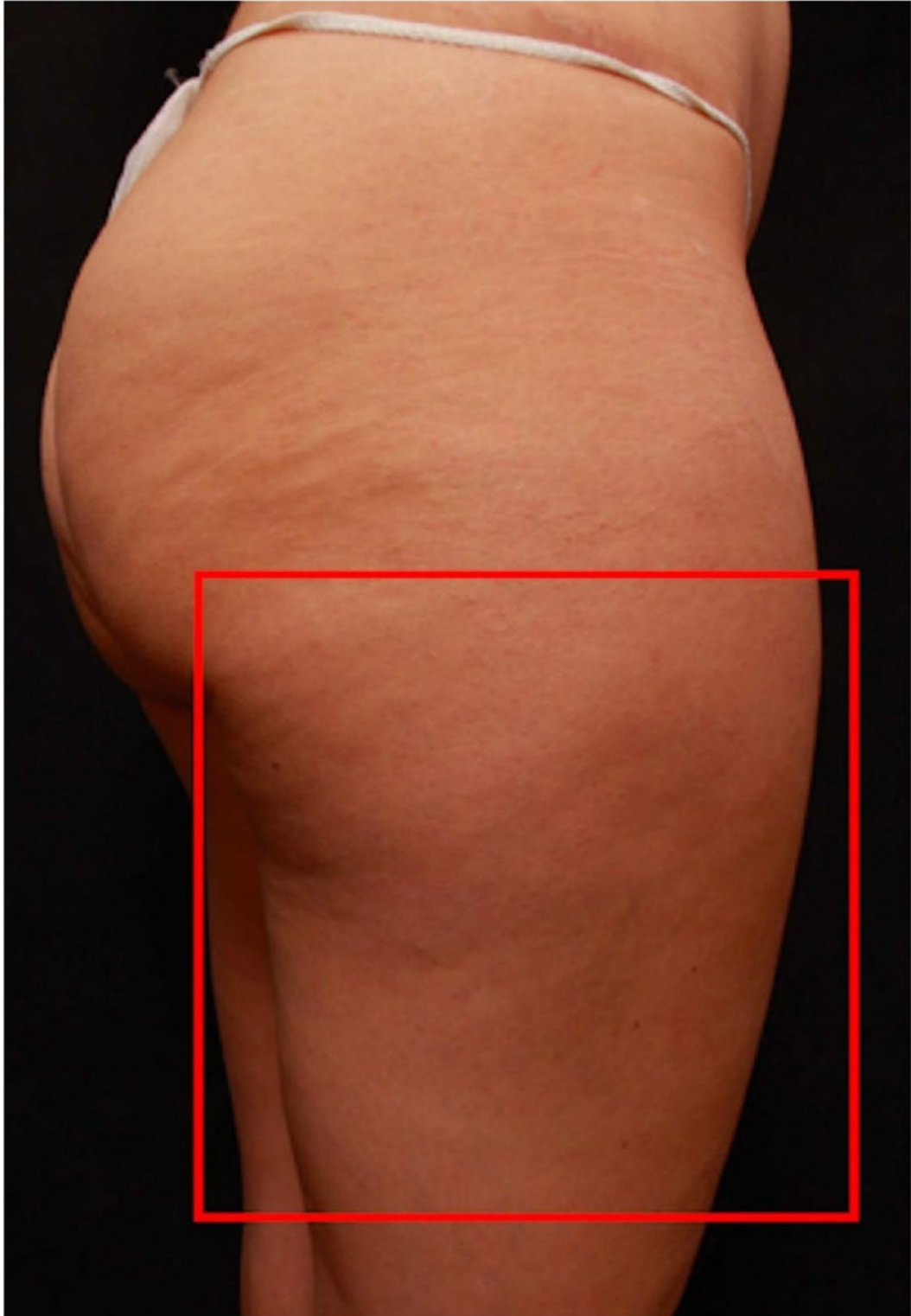


Рисунок 3J

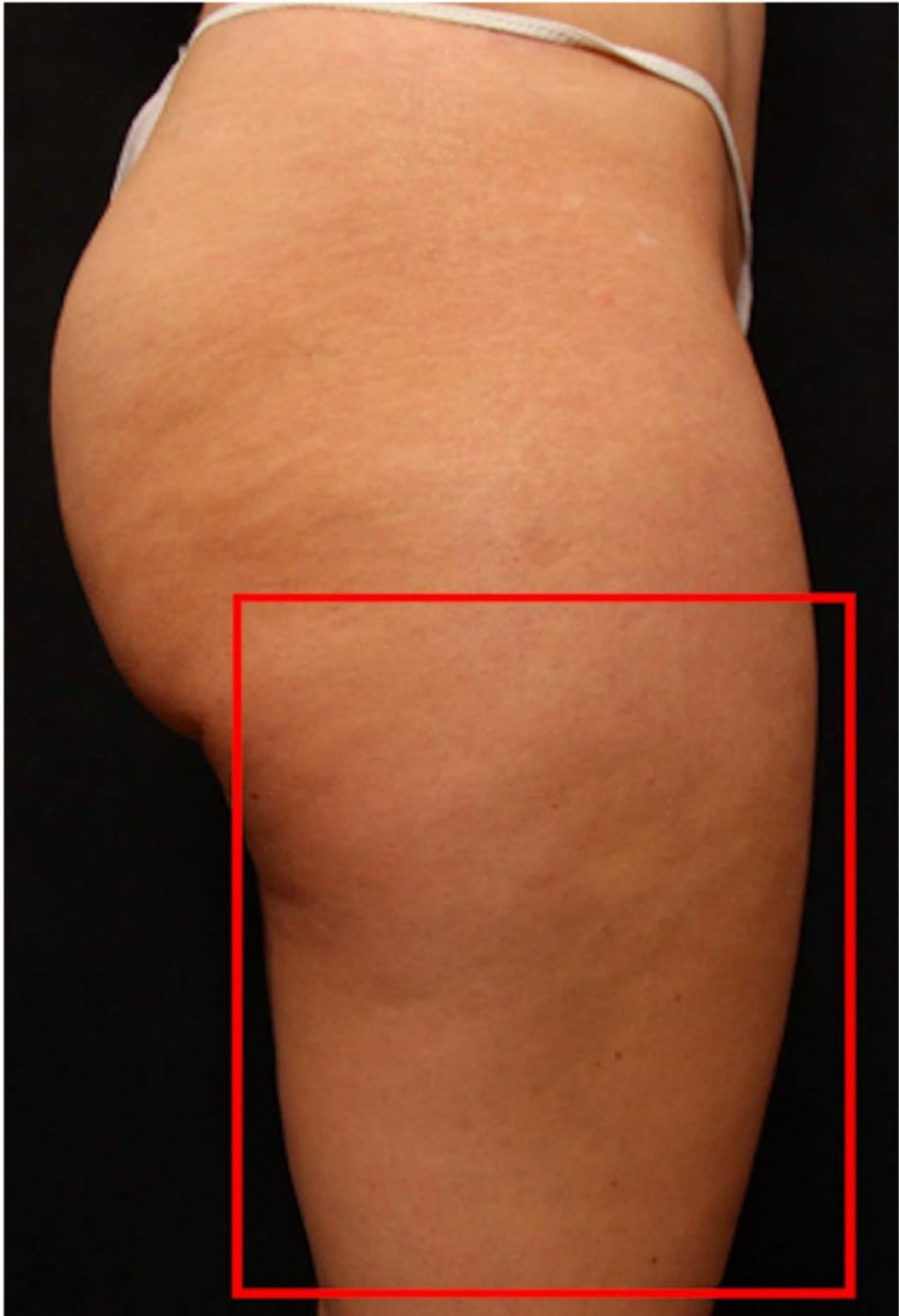


Рисунок 4А

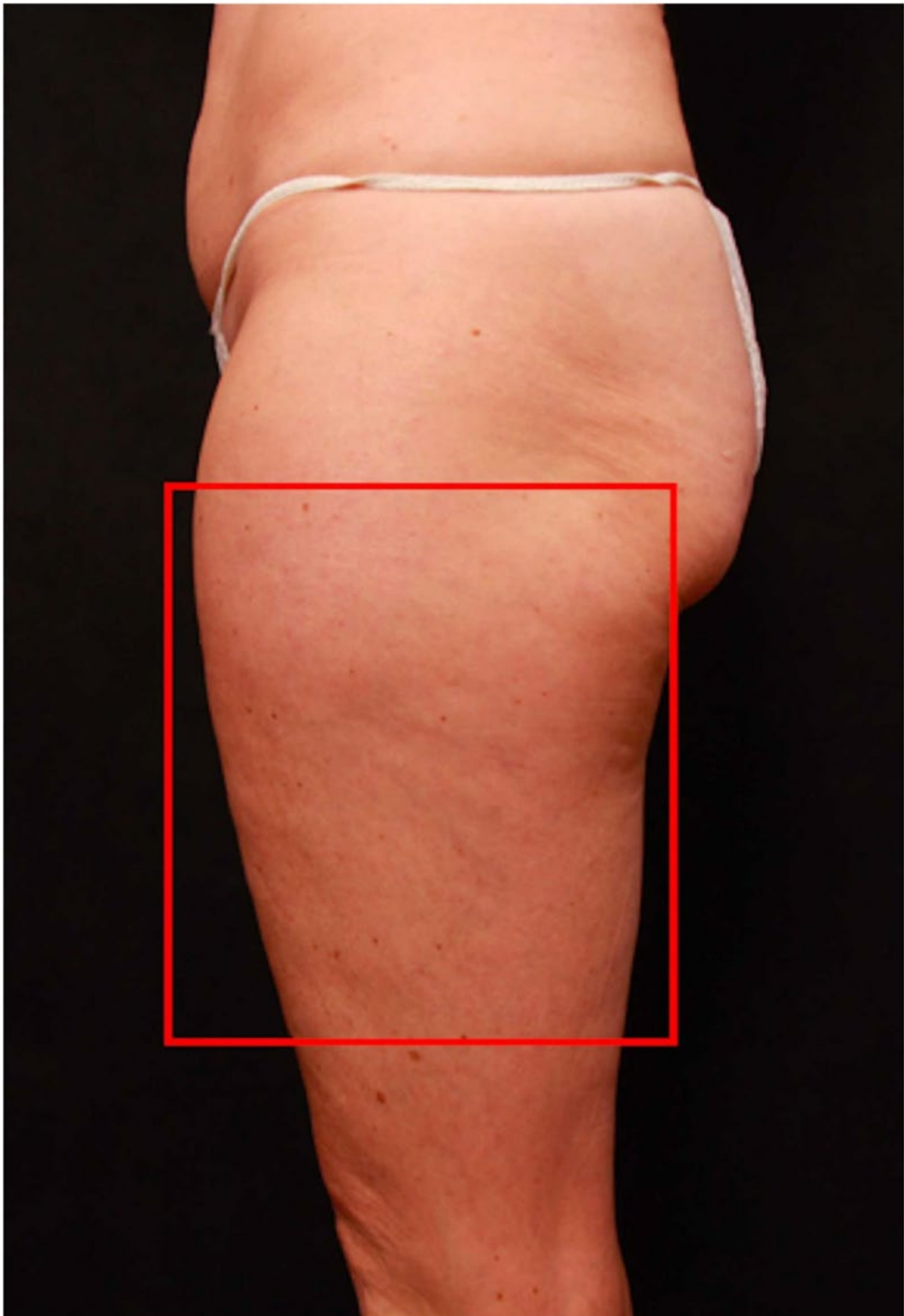

Рисунок 4В

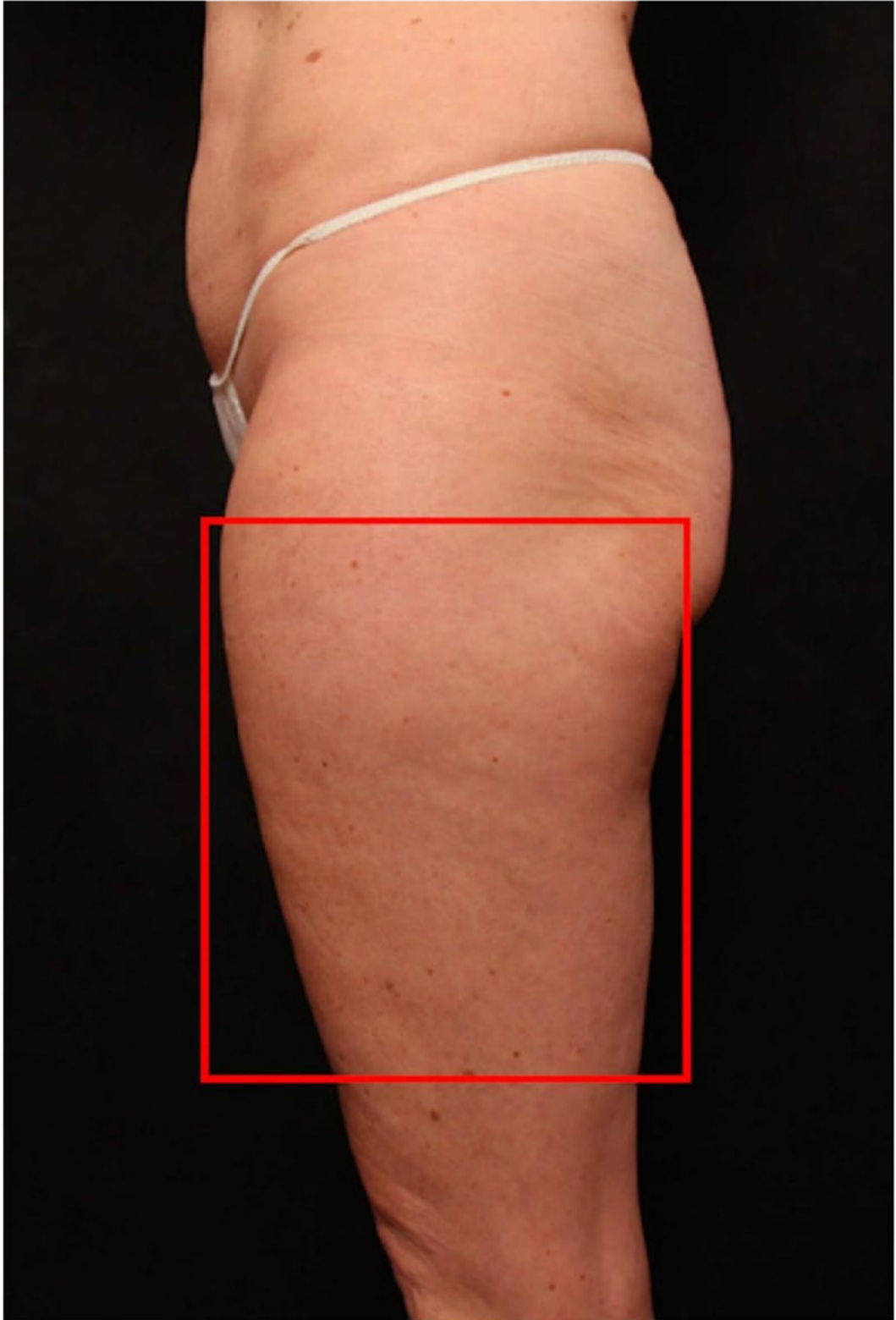


Рисунок 4С

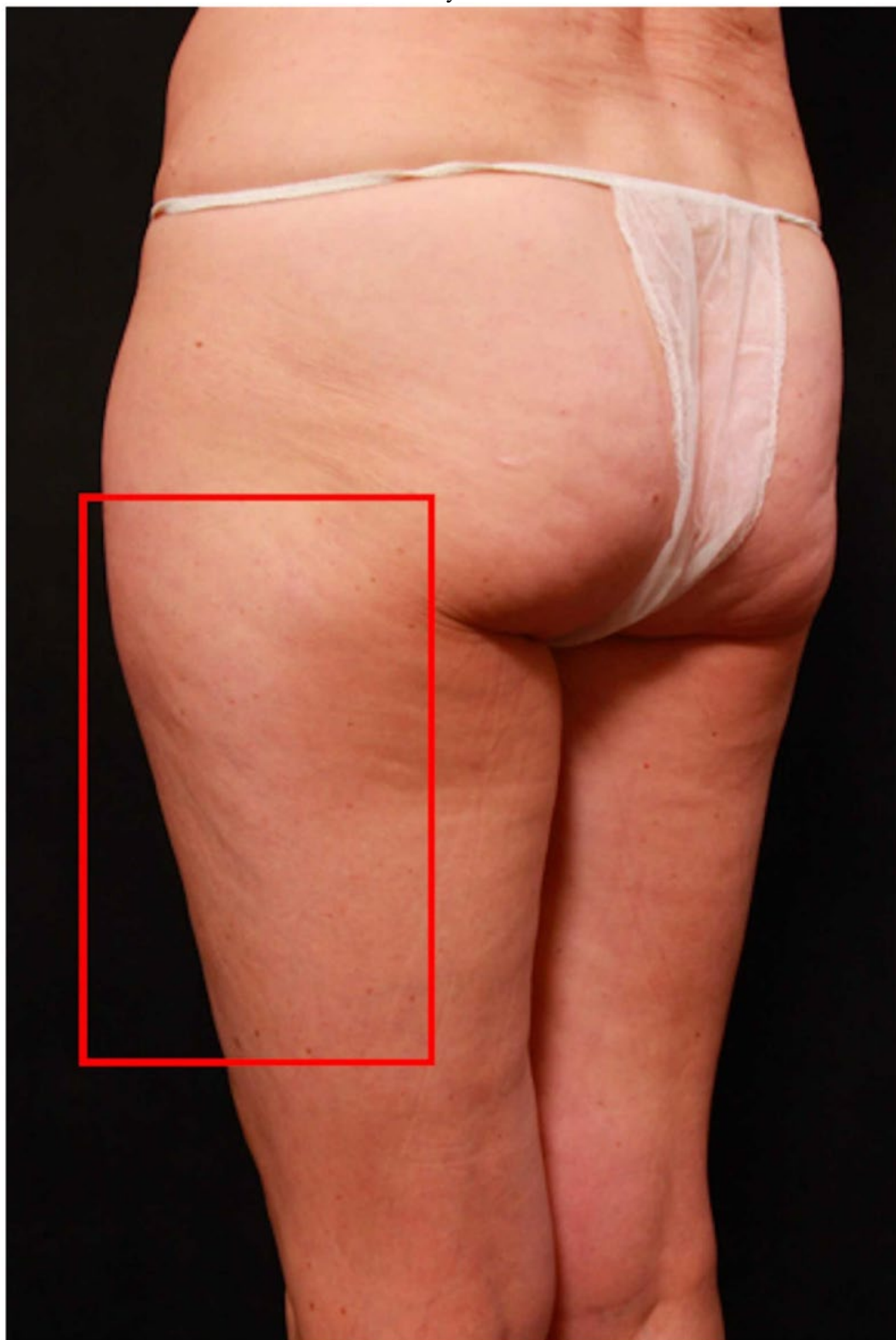

Рисунок 4D

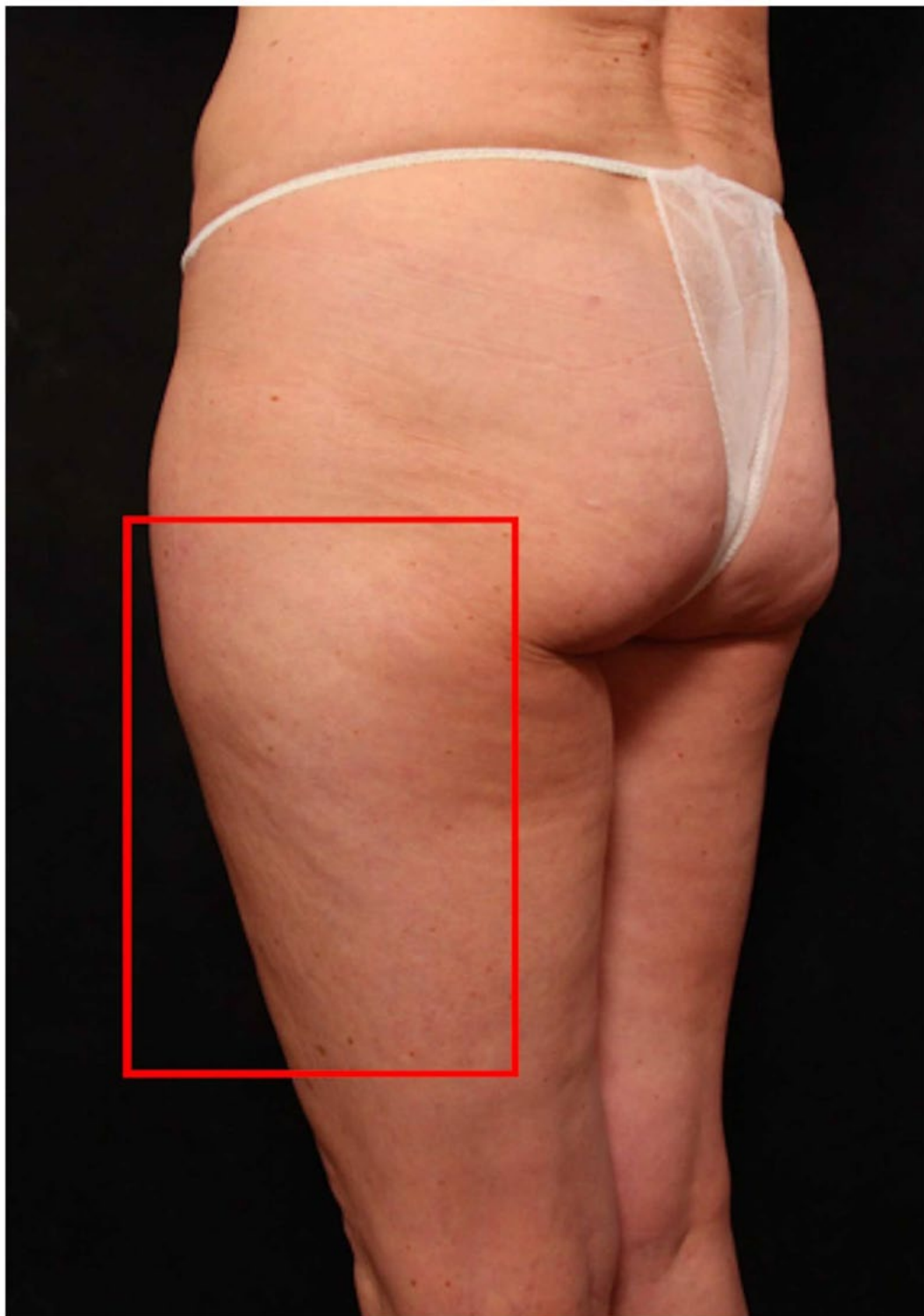

Рисунок 4Е

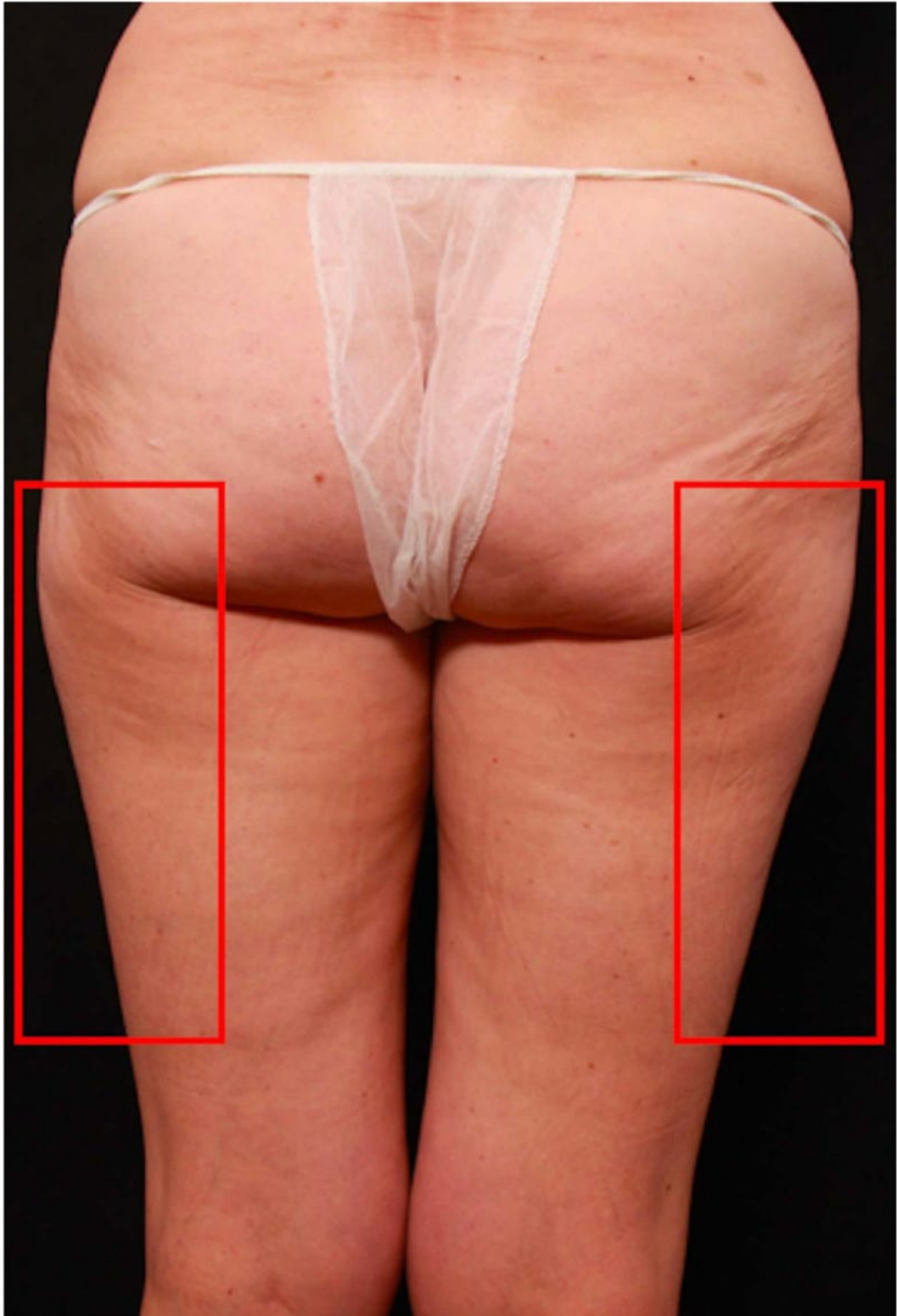


Рисунок 4F

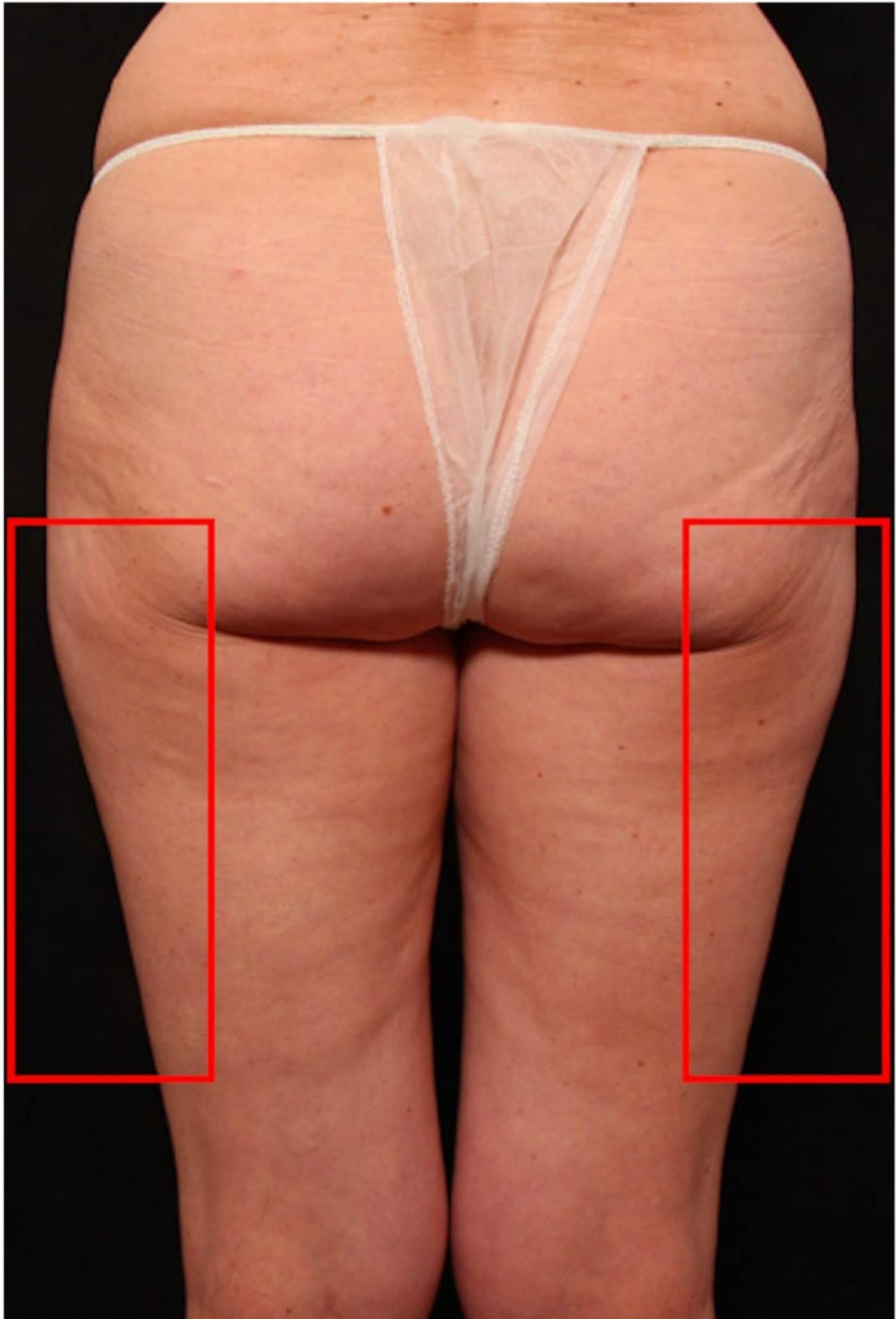


Рисунок 4G

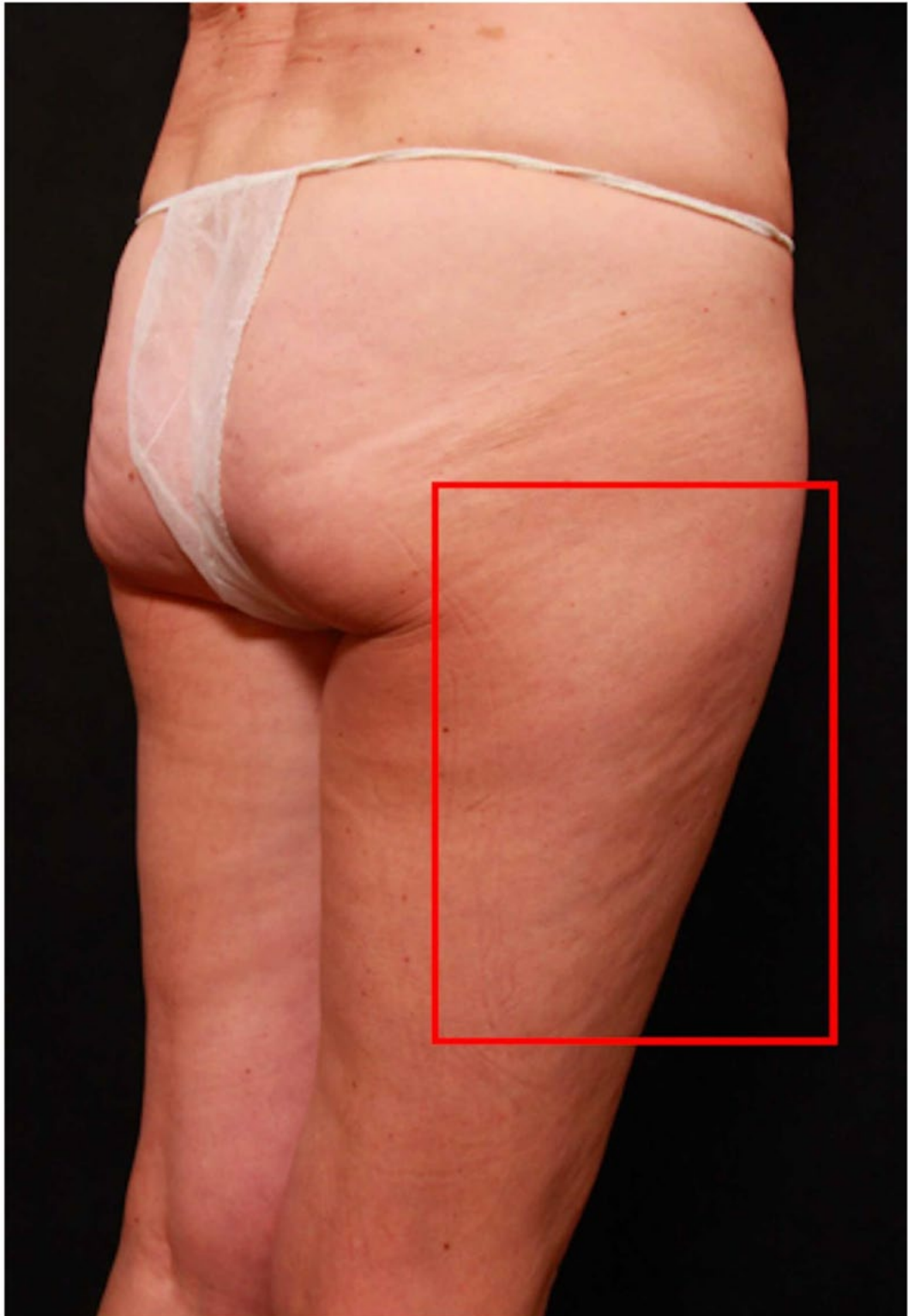


Рисунок 4Н

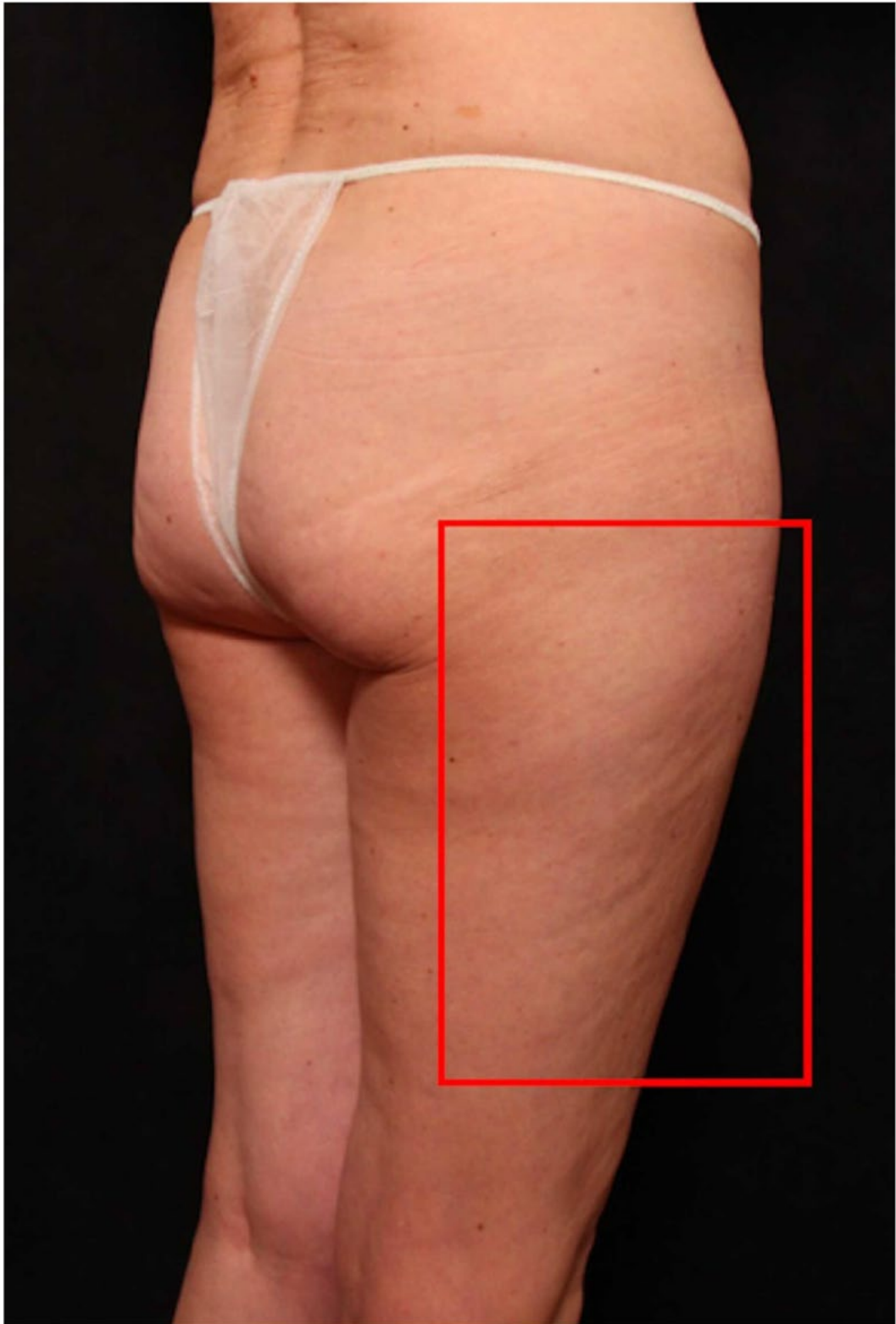

Рисунок 4I

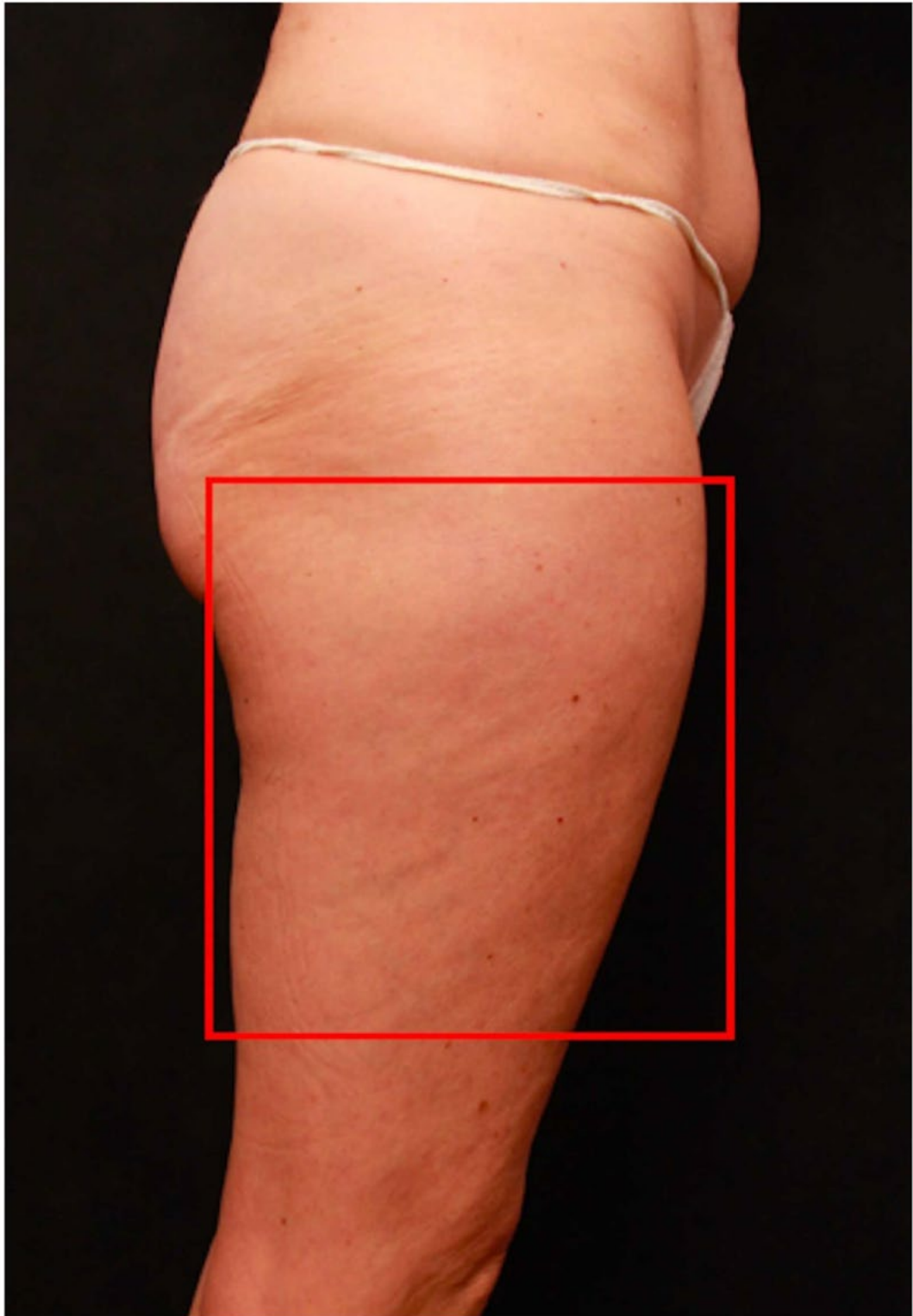


Рисунок 4J

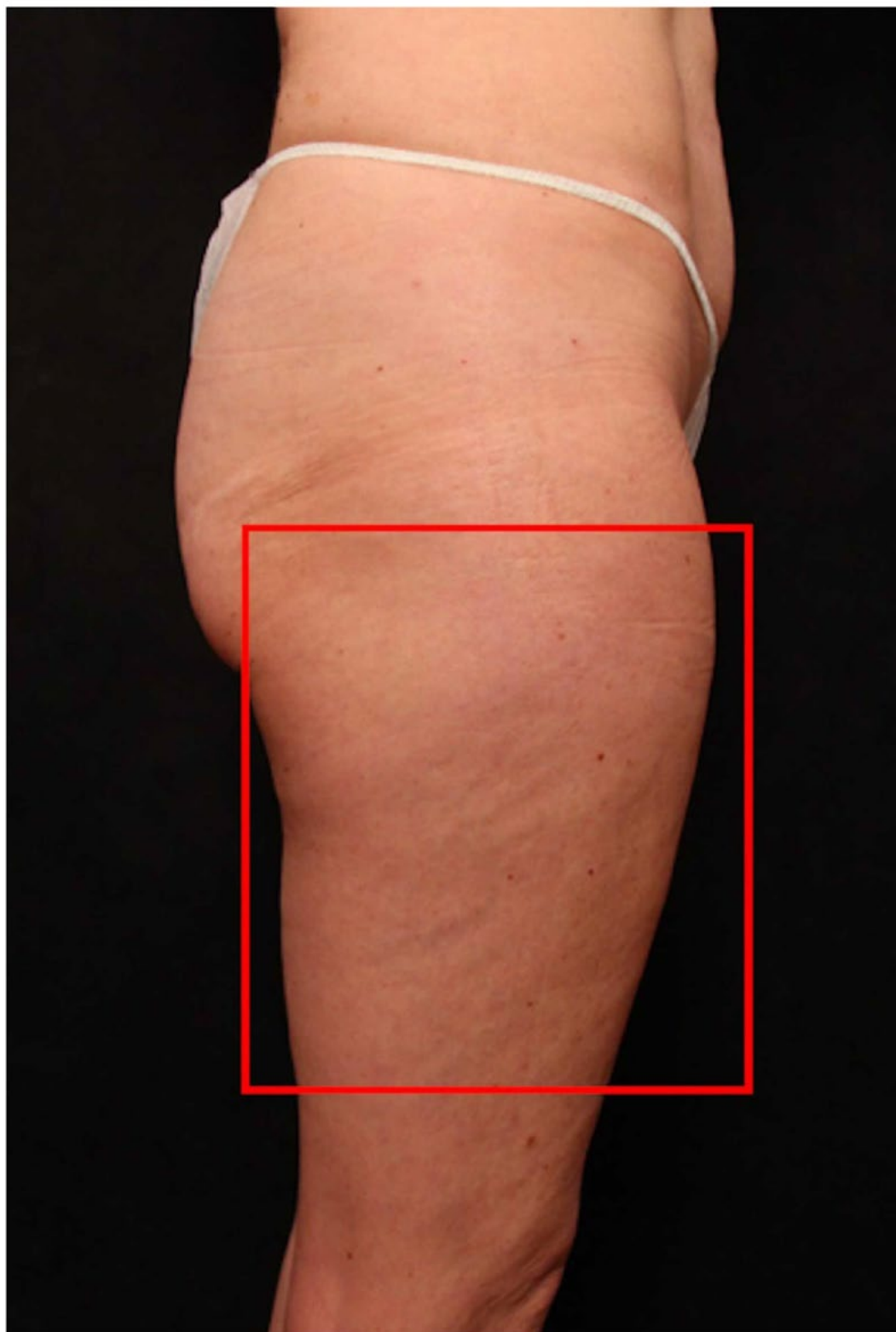
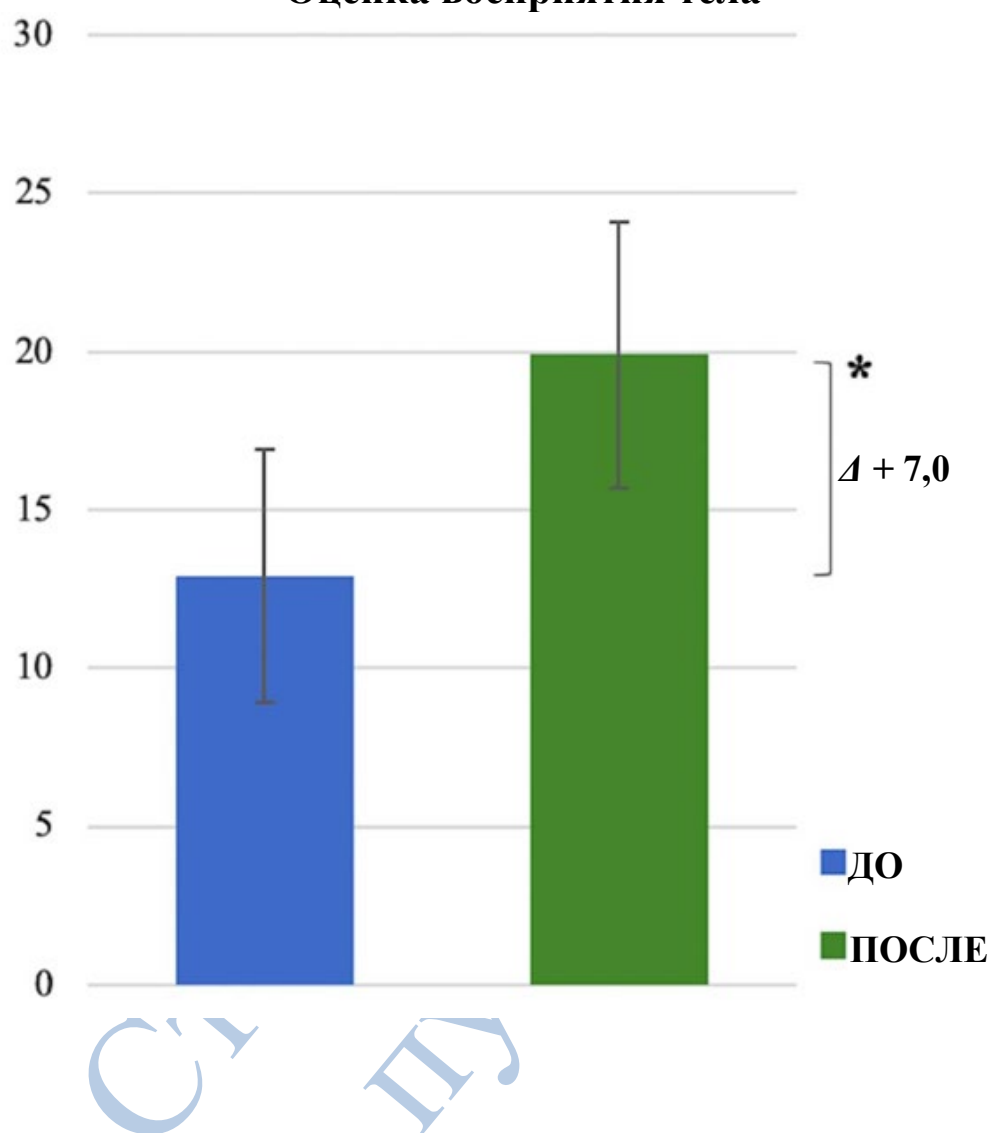


Рисунок 5А

Оценка восприятия тела



Загружено с сайта <https://academic.oup.com/asj/advance-article-abstract/doi/10.1093/asj/sz237/2568688> пользователем Jennifer Joubert. joubert@metz.com 07 января 2020 г.

Рисунок 5В

Оценка внешнего вида избытка кожи

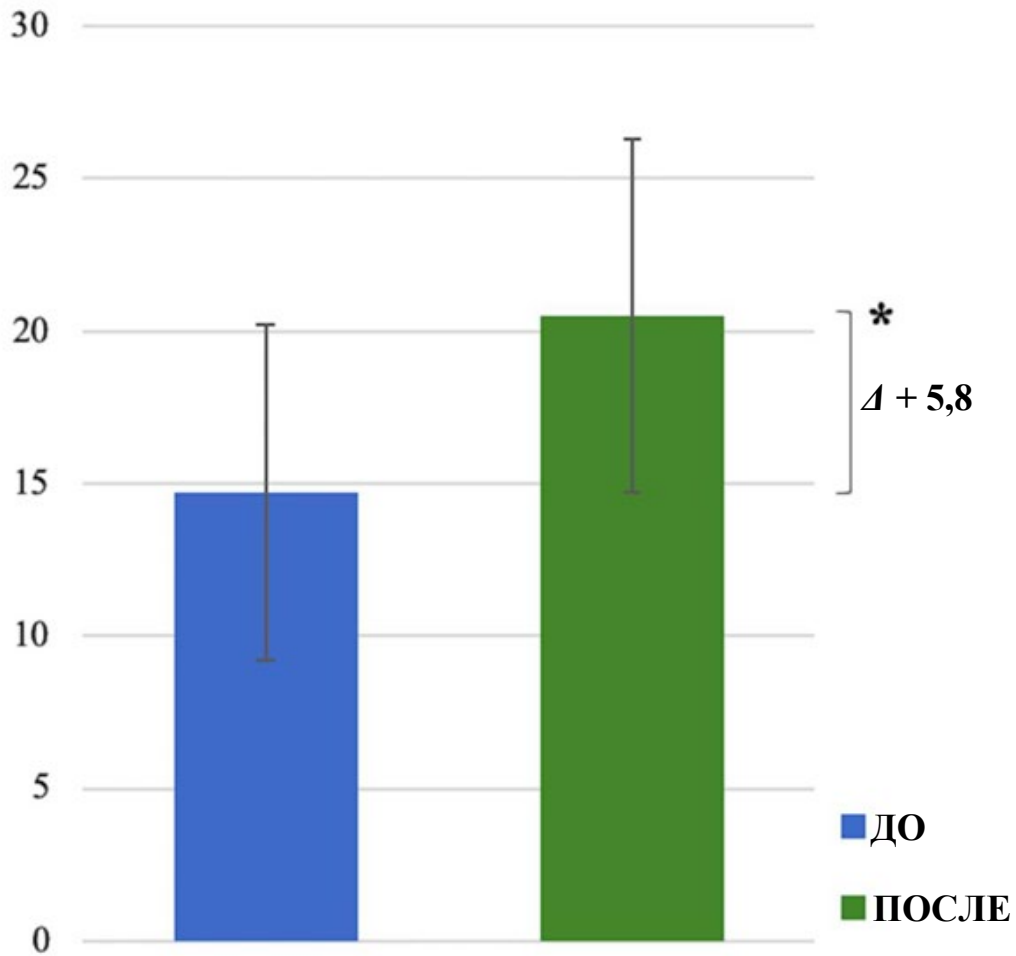


Рисунок 5С

Шкала оценки удовлетворенности внешним видом тазовой области и внешней поверхности бедер

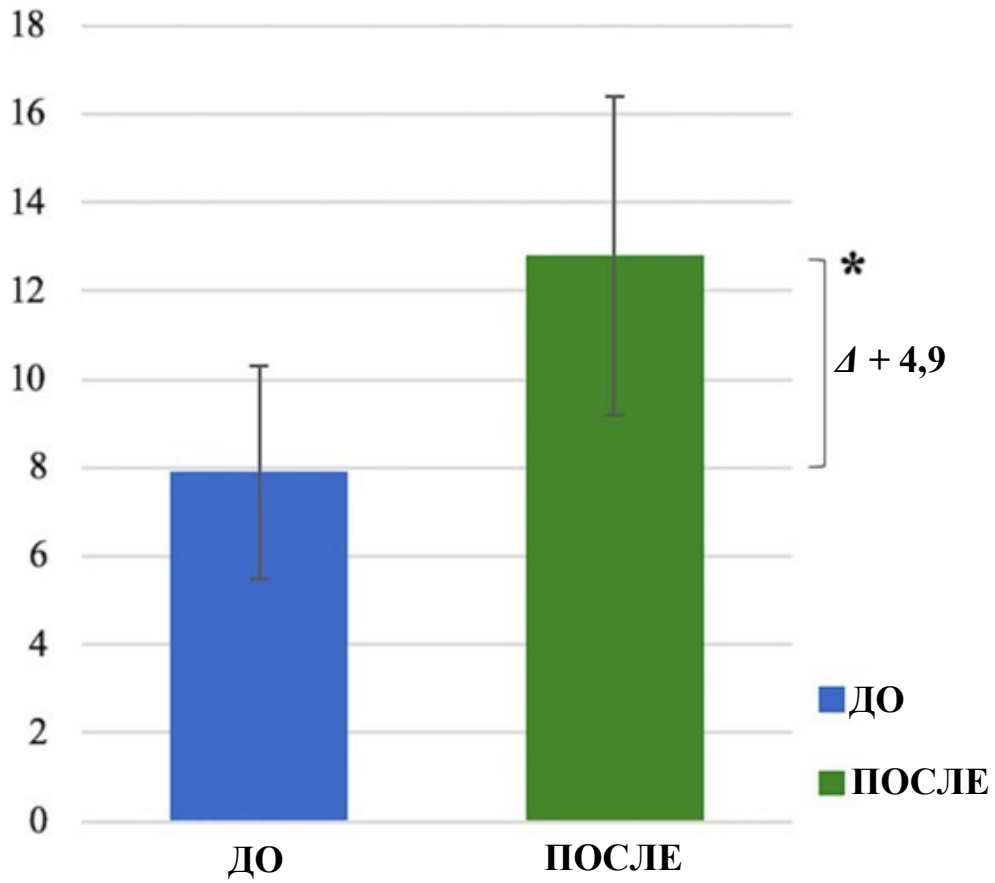
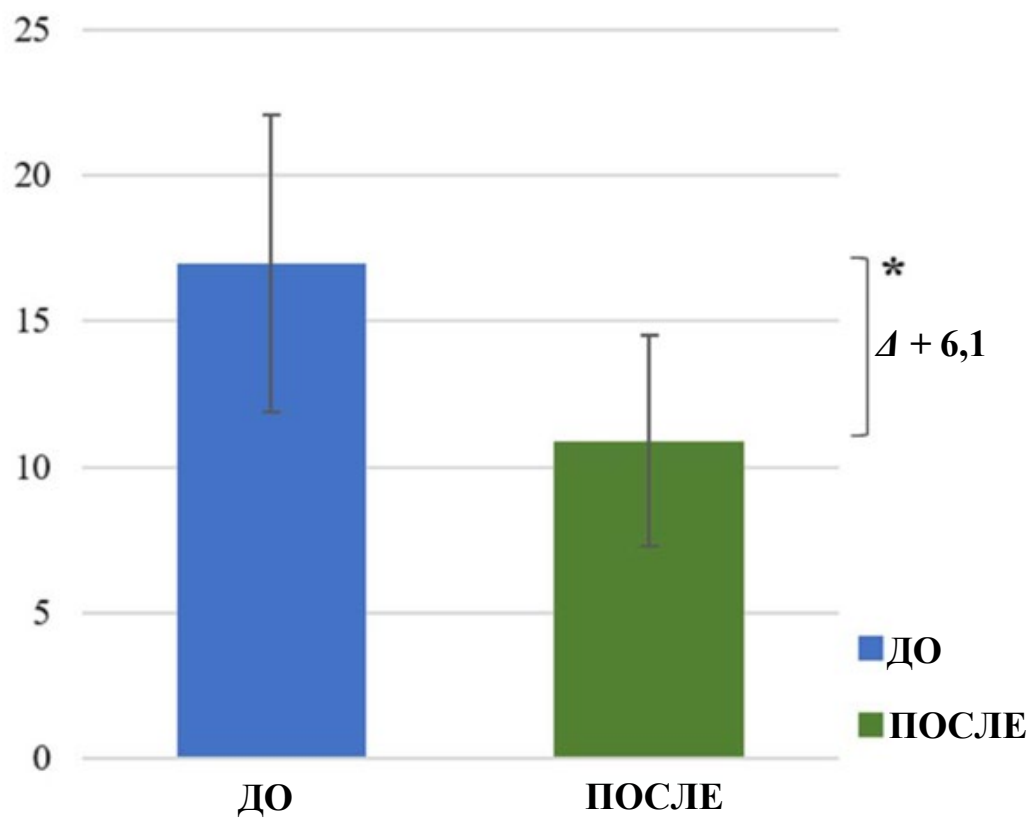


Рисунок 5D

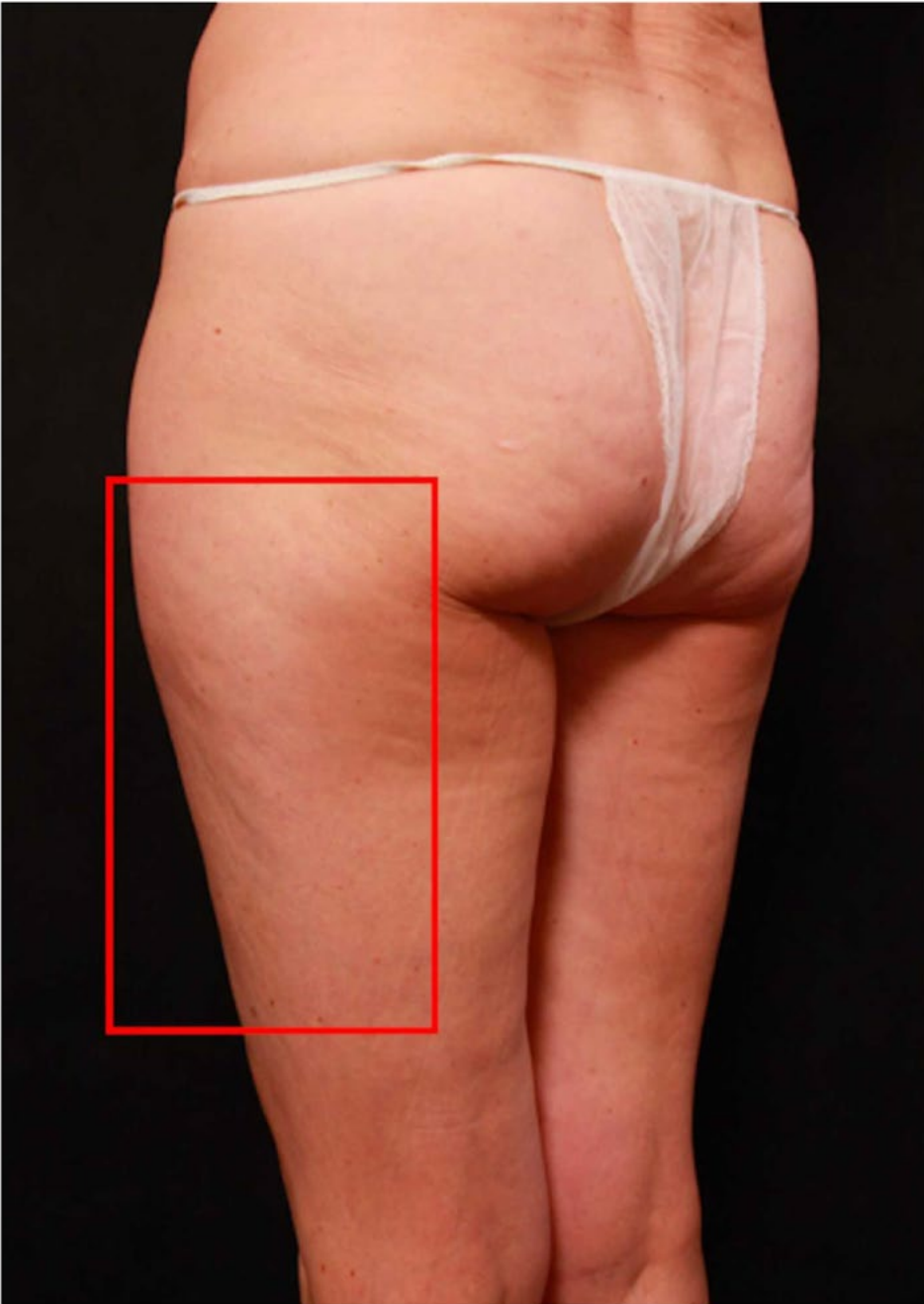Шкала оценки психологического стресса, связанного с внешностью



Загружено с сайта <https://academic.oup.com/asj/advance-article-abstract/doi/10.1093/asj/siz272/5686888> пользователем Jennifer Joubert-Joubert@meiz.com 07 января 2020 г.

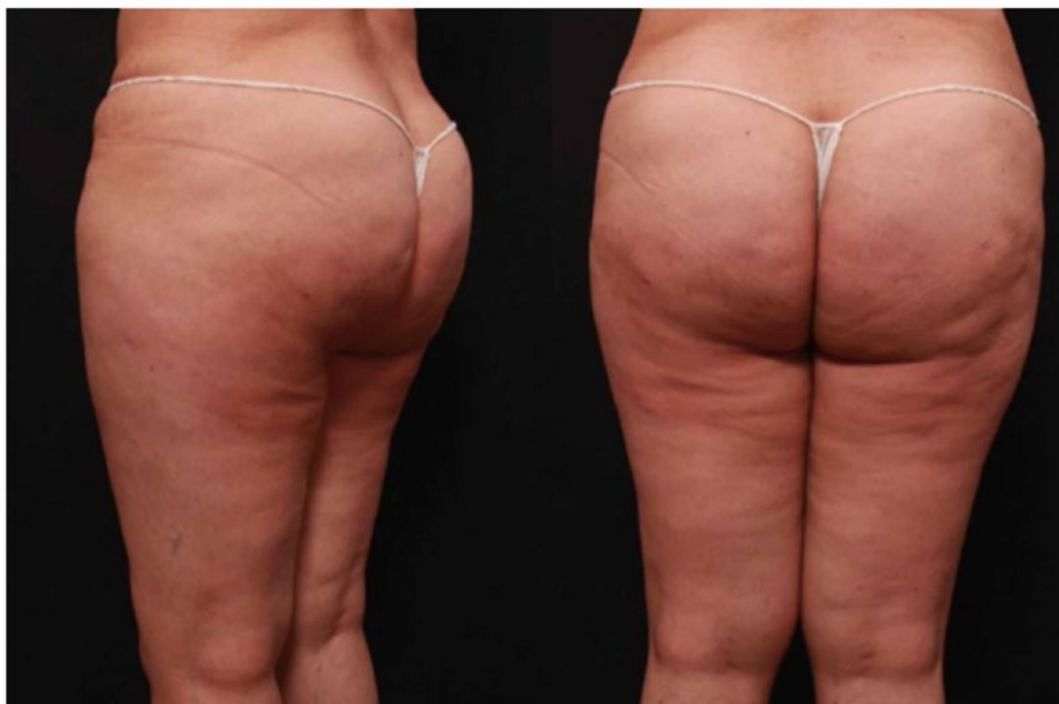Статья
пус

ПОСЛЕДНИЙ Рисунок 6 В



Загружено с сайта <https://academic.oup.com/asj/advance-article-abstract/doi/10.1093/asj/sjz372/5686888> пользователем Jennifer Joubert. joubert@metz.com 07 января 2020 г.

Стоп-кадр из видео



Статья П
публика

Загружено с сайта <https://academic.oup.com/asj/advance-article-abstract/doi/10.1093/asj/siz372/5686888> пользователем Jennifer Jubalico@meiz.com 07 января 2020 г.

[назад к списку](#)

[назад к списку](#)

 Полнотекстовая статья с открытым доступом

ПЕРСПЕКТИВЫ

Комбинированные эстетические вмешательства для предотвращения старения лица, восстановления и поддержания красоты лица и тела

Данная статья была опубликована в следующем журнале издательства Dove Press:
Клиническая, косметическая и экспериментальная дерматология
30 октября 2017 г.

[Количество просмотров статьи](#)

Сабрина Фаби¹
Татьяна Павичич²
Андре Брац³
Джереми Би Грин^{4,5}
Кайл Сео⁶
Яни А.Й.ван Лонгем⁷

¹Косметическая лазерная дерматология, Сан-Диего, Калифорния, США; ²Частная практика в сфере дерматологии и эстетической медицины, Мюнхен, Германия; ³Отделение общей поликлиники Рио-де-Жанейро (PGRJ), Рио-де-Жанейро, Бразилия; ⁴Ассоциация дерматологов Южной Флориды, Майами; ⁵Университет Майами, Кафедра дерматологии, Майами, Флорида, США; ⁶Национальный университет Сеула, Сеул, Южная Корея; ⁷Докторс Инк., Амстердам, Нидерланды

Краткое содержание: Саммит экспертов Института передовых технологий в области эстетической медицины компании «Мерц» проходил 19 - 20 ноября 2016 г. в Праге, Чешская Республика. Конференция носила разноплановый консультативный характер и предоставила специалистам в области эстетической медицины из разных стран мира возможность присутствовать на ряде ключевых лекций международного факультета и мастер-классах по проведению инъекций, с акцентом на последние разработки в области комбинированных эстетических вмешательств в сфере омоложения и поддержания красоты лица и тела. Процесс старения ассоциируется с развитием изменений со стороны костной, мышечной и жировой ткани, связочного аппарата и кожи, а также затрагивает процесс взаимодействия этих тканей между собой. Для достижения наиболее естественных и гармоничных результатов омоложения лица необходимо производить воздействие на все изменения, обусловленные процессом старения, и терапия обычно заключается в применении более чем одного препарата или метода. В презентациях описаны инновационные терапевтические алгоритмы, применяющиеся в области лица и тела и ориентированные на желание пациентов достигнуть естественного омоложения, что требует трёхмерного подхода с комбинацией препаратов для расслабления мускулатуры, восстановления объёма и перевыстилки кожи. Помимо лечения возрастных изменений, эти процедуры всё чаще используются для коррекции лицевых черт, а также отсрочки возрастных изменений у пациентов более молодого возраста. В презентациях были представлены пациенты разной этнической принадлежности, в том числе получавшие процедуры по телу, за пределами лица, с особым акцентом на применение системы Ultherapy® для подтяжки и лифтинга кожи, а также новых эстетических процедур, таких как Cellfina® и инъекции разведённого препарата Радиесс®. Данная статья содержит краткий обзор ключевых презентаций, представленных на конференции.

Ключевые слова: гидроксипатит кальция, Cellfina, гиалуроновая кислота, инкоботулотоксин А, Ultherapy

Адрес для корреспонденции: Сабрина Фаби
Косметическая лазерная дерматология, 9339
Дженеси Авеню, Номер 300, Сан-Диего, Калифорния 92121, США
Электронная почта: sgfabi@gmail.com

Введение

В саммите экспертов компании «Мерц», проходившем в Праге и посвящённом вопросам комбинированных эстетических вмешательств в области лица и тела, приняли участие свыше 400 экспертов в области дерматологии, пластической хирургии и эстетической медицины из 60 стран мира. Мероприятие носило интерактивный характер с двусторонней передачей знаний между представителями различных медицинских специальностей. Чтобы обеспечить участие столь широкой международной аудитории, производился синхронный перевод с английского на шесть языков (французский, немецкий, итальянский, португальский, русский и испанский).

Цель данной конференции состояла в том, чтобы проинформировать врачей о последних достижениях в области эстетической медицины, с акцентом на комбинированные вмешательства, и получить от аудитории обратную связь, касающуюся опыта и общепринятой практики. На протяжении 2 дней было проведено 20 заседаний, охватывающих целый ряд тематик, включая комбинированные эстетические вмешательства для профилактики старения и омоложения кожи с возрастными изменениями. Обсуждались мультикультурные аспекты восприятия красоты и ожидания пациентов, варианты лечения нефациальных зон, инновационные процедуры для поддержания красоты и омоложения тела, такие как Cellfina[®], Ultherapy[®], и инъекции разведённого препарата Радиесс[®] (гидроксиапатит кальция, СаНА) (все три метода - разработка компании «Мерц Норт Америка Инк.», Роли, Северная Каролина, США).

Комбинированные эстетические вмешательства широко применяются в клинической практике, однако результаты лечения редко освещаются на научных конференциях и в медицинской литературе, поскольку данная сфера является сложной для изучения; существующие отчеты носят, главным образом, бессистемный характер. Большинство докладчиков предлагали аудитории выйти за рамки лечения области лица и рассмотреть возможности терапии шеи, зоны декольте и рук. Также был произведён обзор омолаживающих процедур в области ягодиц, бёдер, рук и живота.

В данной статье представлен сводный обзор презентаций конференции, касающихся последних разработок в сфере комбинированных эстетических вмешательств, включая виды лечения, назначаемые первично, и виды, назначаемые в качестве комбинации, с целью получения у пациентов максимально оптимальных результатов.

Обоснование применения комбинированных эстетических вмешательств

Для достижения наиболее естественных и гармоничных результатов омоложения лица необходимо производить воздействие на все изменения, обусловленные процессом старения. Д-р Татьяна Павичич (Tatjana Pavicic; Частная практика, Мюнхен, Германия) напомнила аудитории, что старение является результатом взаимного влияние изменений, возникающих во всех пяти анатомических слоях: скелет, связки, мышцы, жировая ткань и кожа. Чтобы воздействовать на эти структуры, необходим многослойный комбинированный подход, обеспечивающий расслабление, восстановление объёма, шлифовку и регенерацию кожи. Ни один метод, филлер или нейромодулятор не способен сам по себе обеспечить достижение всех результатов, необходимых для стареющей кожи лица. Вопрос заключается в том, когда и как мы можем безопасно и эффективно комбинировать различные эстетические вмешательства в области лица, рук, шеи и зоны декольте.

Практические рекомендации и техники применения комбинированных эстетических вмешательств

Д-р Сабрина Фаби (Sabrina Fabi, Косметическая лазерная дерматология, Сан-Диего, США) пояснила, почему комбинированные эстетические вмешательства являются большим, чем просто совокупностью компонентов. Оптимальные результаты зависят от выбора соответствующего инструмента и обеспечения его надлежащего использования. Для того,

чтобы понять, когда, где и как мы можем использовать различные тактики достижения гармоничных результатов в области лица, необходимо глубокое знание характеристик продукта, анатомии и физиологии процесса старения.

В ходе 2-дневной конференции на мастер-классах по проведению инъекций были продемонстрированы некоторые из инъекционных техник, которые могут использоваться в ходе комбинированных эстетических вмешательств, с заметным акцентом на их безопасность. Опыт лечащих врачей является важнейшим фактором обеспечения удовлетворённости пациентов, и, как показал д-р Яни ван Логем (Jani van Loghem, «Доктор Инк.», Амстердам, Нидерланды), для соблюдения безопасности и профилактики осложнений, а также получения наиболее оптимальных результатов у пациентов, специалистам всех уровней необходимо непрерывное обучение.¹

Д-р Фаби Голди и д-р Кейт Голди (Fabi and Kate Goldie) («Европейская медицинская эстетика Лтд», Лондон, Великобритания) провели обзор недавно опубликованных консенсусных рекомендаций по проведению комбинированных эстетических вмешательств,^{2,3} которые являются первыми опубликованными на сегодняшний день руководствами, предоставляющими специфические рекомендации по оптимальному комбинированию видов лечения, временным рамкам проведения процедур и применению последовательностей лечения ботулиническим токсином (например, инкоботулотоксин А; Ксеомин[®]/Бокутюр[®]; Мерц Фармасьютикалз ГмбХ, Франкфурт-на-Майне, Германия), гидроксипатитом кальция (СаНА; Радиесс[®]) и филлерами на основе гиалуроновой кислоты (ГК) (например, ГК филлеры с когезивным полиуплотнённым матриксом [КГМ]; Белотеро[®]; Антеис С.А., Женева, Швейцария), и микросфокусированным ультразвуком с визуализацией (Ultherapy[®]) для вмешательств на ранних стадиях и эстетического восстановления лица, а также других участков тела.

В том, что касается последовательности проведения нескольких процедур в одной области, было достигнуто чёткое соглашение о том, что интервал между отдельными процедурами должен составлять 1 - 2 недели, что предоставляет возможность для разрешения местных побочных эффектов и/или оценки результатов; однако процедуры с применением инкоботулотоксина А, КПМ-ГК и/или СаНА могут проводиться в один и тот же день в любой последовательности. При проведении комбинированной терапии разными средствами в один и тот же день процедуры Ultherapy[®] должны проводиться до введения филлера или инкоботулотоксина А.²

В консенсусном соглашении рассматривается порядок и последовательность проведения процедур при ранних вмешательствах и восстановлении верхней, средней и нижней части лица.² При лечении верхней части лица рекомендовано применение инкоботулотоксина А для обеспечения мышечного контроля; у пациентов с уменьшением объёма тканей в области лба и висков рекомендовано начинать лечение с введения ГК. Что касается средней части лица, при снижении объёма в области щёк без признаков вялости кожи рекомендовано применение КПМ-ГК и/или СаНА; однако при наличии признаков вялости консенсусное соглашение рекомендует начинать лечение с процедур Ultherapy[®] с последующим введением КПМ-ГК и/или СаНА. В нижней части лица рекомендовано проведение комбинированной терапии инкоботулотоксином А для расслабления опустившихся участков и КПМ-ГК и/или СаНА для создания структуры и объёма ткани. В области шеи в качестве препарата первой линии рекомендовано применение инкоботулотоксина А, с последующим проведением процедур Ultherapy[®] и введением КПМ-ГК с низкой вязкостью и/или разведённого СаНА в качестве терапии второй и третьей линии, соответственно, для стимуляции неоколлагеногенеза и улучшения структуры кожи.³ В зоне декольте при вмешательствах на ранних стадиях рекомендовано введение КПМ-ГК с низкой вязкостью и/или разведённого СаНА для стимуляции неоколлагеногенеза. Однако в случаях истинного восстановления в качестве терапии первой линии рекомендовано проведение процедур Ultherapy[®] с последующим введением в тот же день КПМ-ГК с низкой вязкостью и/или разведённого СаНА.

Комбинированные мероприятия для профилактики старения кожи лица

Старение кожи лица опосредуется внутренними и внешними факторами. Внутреннее старение кожи является отражением естественного процесса старения всех тканей, в то время как внешнее старение кожи опосредуется, главным образом, воздействием УФ излучения, загрязнением окружающей среды и курением, которое накладывается на внутренний процесс старения. Таким образом, участки кожи, подверженные воздействию внешних факторов, такие как лицо, подвергаются обоим типам старения кожи. Д-р Андре Брац (Общая поликлиника Рио-де-Жанейро, Рио-де-Жанейро, Бразилия) представил свой разбор случаев из практики, продемонстрировав лечебные рекомендации по профилактике старения у лиц с минимальными признаками старения или отсутствием таковых, разработанные на консенсусном совещании с участием 14 специалистов в области эстетической медицины, которое проходило в апреле 2016 г. в Монако.⁴ Сияние кожи и ее текстура являются существенными факторами ее привлекательности. Здоровье кожи можно поддерживать, используя местные продукты ухода за кожей, включая ежедневную защиту от УФ излучения, увлажняющие средства и местные антиоксиданты. Они также предотвращают дальнейшее старение кожи у пациентов с индуцированной воздействием окружающей среды неравномерной пигментацией. Методы профилактики или раннего лечения вялости поверхностных слоев кожи и/или мелких морщин включали местный уход за кожей (например, защиту от УФ излучения, антиоксиданты, ретиноиды, увлажняющие средства, ферменты репарации ДНК), временный или полный отказ от курения и некоторые аппаратные процедуры омоложения (например, пульсирующую световую терапию, радиочастоты).

Для пациентов с ранними статическими линиями и морщинами (≤ 2 степень при сокращении и ≤ 1 степень в покое по оценочной шкале) консенсус рекомендовал проведение профилактических инъекций инкоботулоксина А. Пациентам с вялостью глубоких фиброзных структур с целью их поддержки рекомендовано введение филлеров для мягких тканей. Процедуры Ultherapy[®] и лечение радиочастотами также могут использоваться на участках с признаками вялости. Раннее введение филлеров рекомендовано пациентам с потерей объема лица и признаками его асимметрии, а также пациентам без выраженной костной поддержки структур.

Комбинированные процедуры омоложения: разные этнические группы, разные подходы

На настоящий момент времени большинство исследований и опубликованных публикаций по проведению эстетических вмешательств (в особенности, при использовании их комбинаций) основываются на данных пациентов белой расы. Однако как внешний вид лица, так и его исходные структурные анатомические характеристики у представителей различных этнических групп различаются. Эти факторы необходимо принимать во внимание при разработке терапевтических подходов.^{5,6}

Д-р Кайл Сео (Kyle Seo, Национальный институт Сеула, Сеул, Южная Корея) представил свою концепцию, касающуюся различных этнических групп, с акцентом на пациентов из Восточной Азии. Лица азиатского типа обычно выглядят более широкими и плоскими, по сравнению с более узкими лицами представителей белой расы. Введение ботулинического токсина, препятствующего гипертрофии жевательной и височной мышц и увеличению околоушных слюнных желез, - все эти факторы обуславливают выраженную ширину лица, характерную для азиатских пациентов, - популярное показание к проведению терапии, целью которой является сделать лицо более худым и овальным. Пациентам из Азии обычно требуются более низкие дозы токсина, чем представителям белой расы (8 - 12 ЕД для области глабеллы и 3 - 6 ЕД для горизонтальных морщин лба), возможно, в связи с тем, что их лицевая мускулатура является менее активной и, следовательно, на ней развивается меньшее количество мимических морщин, - особенность, которая может являться расово-

или культурно-обусловленной. Кроме того, по сравнению с представителями белой расы, у жителей Азии отмечается меньшая длина мышцы, сморщивающей бровь, и более значительная толщина кожи. Ещё одним популярным показанием для введения ботулинического токсина в Азии является изменение контуров тела, в особенности, уменьшение размеров икроножной, дельтовидной, трапециевидной мышц и четырёхглавой мышцы бедра для придания телу более плавной, стройной и удлинённой формы. Применение филлеров для добавления объёма вертикальной зоне средней части лица, включая лоб, нос, впалые щёки и подбородок, также широко назначается азиатским пациентам с целью создания более худого и рельефного лица, и может успешно использоваться не только для омоложения лица, но и для поддержания красоты путём повышения четкости контуров лица. Напротив, увеличение средней части лица в горизонтальном направлении, например, популярное у представителей белой расы подчеркивание области скуловых костей, привело бы к тому, что лицо азиатского типа выглядело бы еще шире, в связи с чем вмешательства такого рода следует избегать. Необходимо отметить, что проведение инъекций в области носа является трудной задачей даже для опытного специалиста, в связи с высоким риском непредумышленного внутрисосудистого введения препарата, в особенности, у лиц с изменением сосудистой анатомии лица (например, после ринопластики).

Д-р Брац в своём выступлении сделал акцент на латиноамериканском представлении о красоте, главной особенностью которого является рельефная нижняя часть лица с четкой линией подбородка, широкая средняя часть лица, тело женского типа. Он показал, каким образом для достижения этого идеала красоты лица может использоваться ряд КПМ-ГК, при глобальном подходе к лечению лица путём восстановления утраченного объёма и моделирования его контуров. Целевые зоны включают щеки, слезную борозду, височные впадины, подбородок и спинку носа. Используя видеоролики о проведении инъекций, демонстрацию рассечения трупной ткани и модели черепов, он охарактеризовал точную анатомию каждого инъекционного участка, а также пояснил, каким образом она определяет уровень введения препарата и выбор инъекционной техники для эффективного и безопасного контурирования различных областей лица.

Компания «Мерц» в настоящее время разрабатывает специальную серию шкал для проведения эстетических вмешательств и оценки результатов лечения у пациентов из Азии. Примером являются шкалы оценки формы лица, которые подразделяют лица на преимущественно овальные, продолговатые, круглые или квадратные, и шкалы оценки икроножных мышц, предназначенные для проведения процедур по уменьшению их объёма.

Ultherapy® - лицо и тело

Система Ultherapy® была разработана в ответ на растущие потребности пациентов в проведении неинвазивных процедур лифтинга и подтяжки кожи. Устройство сочетает в себе микросфокусированный ультразвук (МСУЗ) с ультразвуковой визуализацией с высокой разрешающей способностью, что позволяет пользователю видеть области применения энергии МСУЗ. Ультразвуковая визуализация для целевого определения нужного уровня ткани является необходимым элементом системы в силу существования индивидуальных различий толщины кожи и анатомических особенностей пациентов (исходя из их половой принадлежности, возраста, массы тела, этнической группы и пр.). Визуализация является единственным способом выбора соответствующей глубины лечения и нужного датчика. Д-р Фаби рекомендовала использование датчиков, имеющих две глубины воздействия, однако подчеркнула важность применения визуализации, позволяющей убедиться в том, что обе глубины воздействия являются надлежащими.

Кроме того, были предоставлены рекомендации, позволяющие избежать развития нежелательных явлений, связанных с применением устройства. Наиболее частым нежелательным эффектом, связанным с применением МСУЗ-В, является преходящий дискомфорт во время сеанса лечения. Обычно для снижения уровня боли перед проведением

процедуры пациенту назначается комбинация местного анестетика и перорального анальгетика (например, ибупрофен 2 x 400 мг). Качество сцепления/контакта с тканей и количество геля для ультразвуковых исследований может оказывать влияние на эффективную доставку энергии на соответствующую глубину. Избыток геля может приводить к появлению дефектов на поверхности кожи, вызванных воздействием энергии на поверхностные слои (Рисунок 1). После применения импульсного пучка (то есть многократного воздействия энергии на один и тот же участок) возможно развитие кожных папул. Чтобы избежать воздействия энергии на лицевые нервы, что может привести к развитию нейропраксии, необходимо использование визуализации, вкуче с детальным знанием анатомии выбранного участка.

Исследовалось применение системы Ultherapy® при проведении подтяжки/лифтинга кожи на различных участках тела, включая зону декольте,^{7,8} ягодицы,⁹ колени,^{10,11} внутреннюю поверхность бёдер,¹⁰ руки/локти^{10,12} и живот.¹³ На Рисунке 2 проиллюстрирован пример использования данной методики для подтяжки кожи в области ягодиц. Д-р Фаби подчеркнула, что для достижения эстетических целей пациента может потребоваться комбинация системы Ultherapy® с другими видами эстетической терапии (например, инъекции филлеров и токсинов, липосакция, криолиполиз). Применение системы Ultherapy® для лечения дряблости кожи - область, в которой до настоящего времени проводятся активные исследования. Д-р Фаби проводит оценку системы Ultherapy® для лечения дряблости кожи живота в ходе исследования, целью которого является включение 24 субъектов, получающих две терапевтические процедуры с интервалом в 90 дней (700 линий в области живота на глубине 3 и 1,5 мм).

Иновационные процедуры поддержания красоты и омоложения тела

Целлюлит - система Cellfina®

Целлюлит развивается у подавляющего большинства женщин, включая находящихся в хорошей физической форме и худых, однако лучшее понимание его патофизиологии привело к созданию единственного вида длительной терапии, одобренного Управлением по контролю за продуктами питания и лекарственными средствами (FDA) США для лечения целлюлита. Д-р Джереми Грин (Ассоциация дерматологов Южной Флориды, Майами, и Университет Майами, Кафедра дерматологии, Флорида, США) представил систему Cellfina® («Мерц Норт Америка Инк.»), разработанную для лечения целлюлита путём воздействия на подлежащие физические структуры, способствующие появлению ямочек. Визуализация и микроскопический анализ показали, что фиброзные перегородки, ориентированные перпендикулярно к поверхности кожи, соединяют кожу с более глубокими фасциальными слоями. Целлюлит в области бёдер и ягодиц развивается, когда эти перегородки втягивают нижние слои кожи внутрь, вызывая образование ямочек с протрузией поверхностных жировых компартментов. В результате этого кожа приобретает вид, напоминающий стёганое одеяло или поверхность матраса. Cellfina® способствует высвобождению фиброзных перегородок, приводящих к образованию ямочек. Снабжённая вакуумом платформа для стабилизации тканей позволяет проводить минимально инвазивную субцизию фиброзных перегородок на одном или двух уровнях (6 или 10 мм). Точный выбор целевого участка и контроль глубины воздействия отличает систему Cellfina® от ручной субцизии перегородок, которая ассоциируется с более длительным периодом восстановления после проведения процедуры. На рисунке 3 представлены результаты лечения системой Cellfina® через 5 месяца после проведения процедур.

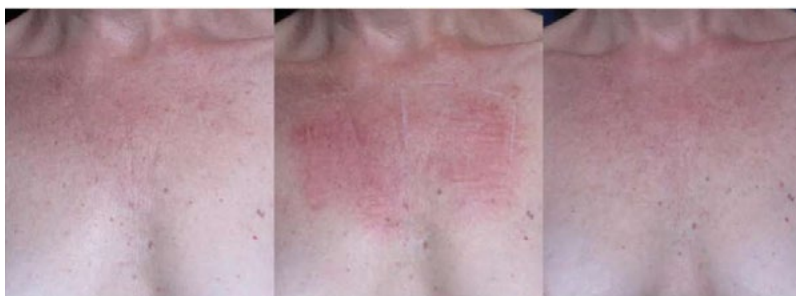

Рисунок 1 Преходящие дефекты кожи после проведения Ultherapy[®], как результат применения избыточного количества геля, и их разрешение три недели спустя (с разрешения д-ра Сабрины Фаби).

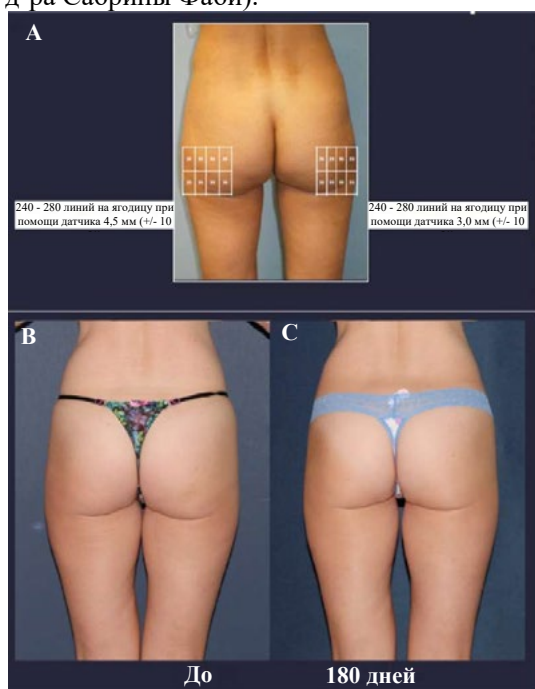


Рисунок 2 (А) Схема проведения процедур Ultherapy[®] в области ягодицы. **(В)** До лечения. **(С)** Через 180 дней после проведения терапии (с разрешения д-ра Сабрины Фаби).

Д-р Грин представил результаты опорного исследования системы Cellfina[®], которое способствовало получению одобрения на использование аппарата в длительной терапии целлюлита со стороны FDA США. В опорное исследование было включено 55 субъектов, наблюдение за которыми осуществлялось в течение 3 лет после проведения однократной процедуры.¹⁴ Среднее улучшение по 5-балльной шкале выраженности целлюлита через 1, 2 и 3 года после первичной процедуры составляло 2 балла. Доля субъектов с улучшением со стороны выраженности целлюлита, по меньшей мере, на 1 балл, через 3 года составляла 91 %, а показатель удовлетворённости пациентов через 1, 2 и 3 года после проведения лечения составил ≥ 93 %. Серьёзные нежелательные явления не наблюдались, большинство субъектов сообщали только об ожидаемых, связанных с проводимой терапией, явлениях (например, кровоподтёки, уплотнения).

Кроме того, д-р Грин суммировал данные регистрационного исследования, которое было проведено в условиях реальной практики на пациентах, получающих лечение системой Cellfina[®] (CRUISE). В исследование было включено 52 пациента, а также собраны данные о

самой процедуре (например, время проведения процедуры), показатели оценки выраженности боли в баллах по мнению пациентов, данные о нежелательных явлениях и качестве жизни. Исследование показало, что благоприятные результаты опорного исследования были фактически перенесены на клиническую практику.

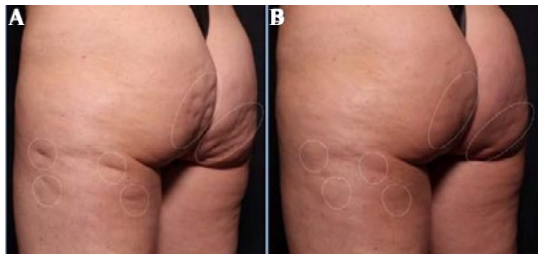

Рисунок 3 (А) Фотографии, сделанные до и **(В)** после лечения системой Cellfina® 50-летней женщины (с разрешения д-ра Джереми Би).

Разведённый гидроксиапатит кальция

Применение разведённого СаНА для подтяжки кожи - инновационная методика, основанная на биостимулирующих свойствах СаНА, которые объясняются присутствием микросфер гидроксиапатита кальция, способных, как было показано в различных гистологических исследованиях, стимулировать неоколлагеногенез, неоэластогенез, ангиогенез и пролиферацию фибробластов.^{15,16} Благодаря этому данная методика предлагает эффективное лечение, направленное на улучшение контуров и плотности кожи у лиц с возрастными изменениями верхней части рук.

Д-р ван Логем и д-р Валерия Когорно Васильковски (Valeria Cogorno Wasylkowski; Клиник Новосалюд, Мадрид, Испания) провели реальную демонстрацию процедуры лифтинга кожи верхней части руки и омоложения зоны локтя у пациентки. Раствор содержал 3 мл СаНА, 8 мл натрия хлорида и 1 мл лидокаина. Д-р ван Логем продемонстрировал две различные техники. В области правой руки он использовал четыре точки введения в верхнем и нижнем периферических участках передней плечевой зоны и подкожно вводил разведённый СаНА при помощи канюли 25G длиной 5 см, используя технику перекрёстной штриховки с ретроградным введением линий (Рисунок 4А). В области левой руки он продемонстрировал вертикальную технику ретроградного введения линий при помощи иглы 28 G с многочисленными точками введения. Данный подход является более быстрым, по сравнению с введением канюли, однако может приводить к возникновению более выраженных кровоподтёков. Фотографии, сделанные до и после введения СаНА в верхнюю часть руки, представлены на Рисунках 4С и D. Д-р Васильковски при помощи иглы 25G продемонстрировала векторную технику инъекций при лечении задней поверхности правой руки, как детально описывается выше.¹⁷ Данный подход способствовал получению хороших результатов продолжительностью около одного года, в зависимости от степени дряблости кожи. Оптимальные результаты могут быть достигнуты через 3 - 4 месяца.

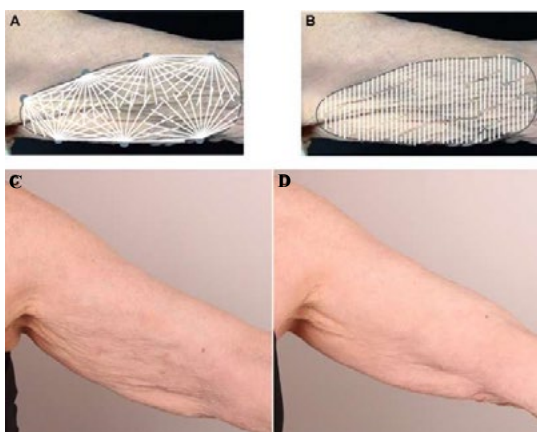


Рисунок 4 Техники инъекций разведённого гидроксиапатита кальция в верхнюю часть руки для подтяжки кожи. **(А)** Перекрёстная техника введения ретроградных линий при помощи канюли 25G длиной 5 см. **(В)** Вертикальная техника введения ретроградных линий при помощи иглы 28G. **(С)** До и **(D)** после введения СаНА в верхнюю часть руки (с разрешения д-ра Яни ван Логема).

Разведённый СаНА также эффективно использовался в области шеи и декольте с целью улучшения механических свойств кожи и стимуляции неоколлагеногенеза - процедура, начало применения которой было положено профессором Яной Юцковской (Тихоокеанский государственный медицинский университет, Владивосток, Россия). Процедура запускает двухэтапный неоколлагеногенез, в ходе которого коллаген типа I постепенно заменяет коллаген типа III,¹⁶ а также эластогенез. Техника, используемая проф. Юцковской, заключается в многократном введении (0,025 мл за проход иглы) ретроградных линейных нитей (на расстоянии 0,5 см друг от друга) разведённого в соотношении 1:2 - 1:6 СаНА (разведение с раствором натрия хлорида и лидокаином для снижения болевых ощущений), которые размещаются в подкожном слое при помощи иглы или канюли с последующим массажем области с гелем или кремом. При проведении этой процедуры образование кровоподтёков фактически не наблюдается. По утверждению проф. Юцковской, она совмещала эту технику мезотерапии с процедурами Ultherapy® на протяжении более чем 2 лет, и в настоящее время эта процедура занимает лидирующие позиции среди услуг её клиники.

Омоложение рук гидроксиапатитом кальция®

Руки: обзор вариантов и техник проведения инъекций

Помимо лица, шеи и зоны декольте, важно не забывать про другие участки тела, подверженные влиянию внешних факторов, такие как кисти рук. Состояние кистей рук может так же легко выдавать истинный возраст человека, как и состояние лица.¹⁸

СаНА - первый и на настоящий момент времени единственный дермальный филлер, одобренный FDA США для коррекции снижения объёма в области рук. В ходе недавнего мультицентрового рандомизированного контролируемого простого слепого исследования было показано, что продолжительность лечебного эффекта после проведения однократной процедуры составляет, как минимум, 12 месяцев, и лечение является хорошо переносимым, при том, что нежелательные явления ограничиваются развитием лёгких или умеренных реакций в месте проведения инъекций, без какого-либо влияния на функцию кистей рук.¹⁹ При проведении инъекций в области кистей рук следует вводить препарат в подкожный, а не в сухожильный слой. Одна из таких техник была разъяснена и продемонстрирована д-ром Павичич. При помощи техники SSTT® (Skin Scraping Threading Technique - техника введения нитей с кожным соскобом) филлер вводится под поверхность дермы (дорсальная

поверхностная пластинка).²⁰ Техника SSTT[®] была разработана с целью безопасного и точного введения филлера путём «проведения соскоба с глубоких слоёв дермы» при помощи канюли. При использовании этой техники зона распределения филлера ограничивается фасциальным слоем, и инъекция должна проводиться при помощи неэластичной канюли длиной 7 см ((22G 2 3/4")) через проксимальную точку введения. Филлер вводится через канюлю, расположенную линией скоса вверх.

Вывод

С улучшением понимания анатомии лица и появлением новых и более совершенных способов применения различных эстетических инструментов и продуктов спектр услуг эстетической медицины лица постоянно растёт. Главной мыслью этого саммита экспертов стала идея о том, что, для того чтобы предлагать пациентам наиболее благоприятные исходы, мы больше не должны фокусироваться лишь на отдельных видах лечения, а должны принимать во внимание всё лицо в совокупности и различные уровни тканей, чтобы определять соответствующие терапевтические подходы. Поскольку коррекция всех проблемных зон требует проведения более чем одной процедуры, для получения оптимальных результатов может производиться комбинация инъекционных и других методик, таких как местный уход за кожей и виды терапии, основанные на воздействии энергии. Помимо омоложения, лечащие врачи также обладают рядом соответствующих инструментов, препятствующих или замедляющих старение кожи, которые могут быть предложены всё более значительному числу пациентов более молодого возраста, посещающих центры эстетической медицины.

На конференции также была высказана мысль о том, что для достижения оптимальных результатов необходимо понимание различных глобальных концепций понятия о красоте. В каждой этнической группе наилучшие результаты достигаются путём усиления хороших структурных характеристик пациентов и коррекции структурных несовершенств, характерный для данной группы.

В ходе конференции затрагивались вопросы, связанные не только с эстетикой лица; большинство докладчиков предлагали аудитории рассмотреть возможности терапии других участков тела, способных выдавать истинный возраст человека, включая шею, зону декольте и кисти рук. Кроме того, с появлением инновационных процедур, таких как система Cellfina[®] для лечения целлюлита, Ultherapy[®] и инъекции разведённого СаНА для подтяжки кожи и улучшения её механических свойств, расширилась линейка продуктов компании «Мерц Эстетикс», олицетворяющих передовой подход к омоложению и поддержанию красоты тела.

Благодарности

Авторы благодарят всех докладчиков за их вклад в работу Саммита экспертов, а также выражают благодарность Дженни Грайс (Jenny Grice) за редакторскую поддержку, которая финансировалась компанией Мерц Фармасьютикалз ГмбХ, Франкфурт-на-Майне, Германия. Компания «Мерц Фармасьютикалз ГмбХ», Франкфурт-на-Майне, Германия, оказала поддержку в проведении Саммита экспертов, а также в написании данной работы. Содержание публикации отражает независимые мнения и опыт экспертов. Компания «Мерц Фармасьютикалз ГмбХ» не одобряет и не поощряет использование каких-либо продуктов, произведённых компанией, в целях, не одобренных соответствующими нотифицированными или контролирующими органами.

Разглашение данных

Авторы сообщают о наличии финансовых взаимоотношений со следующими компаниями: С. Фаби проводила исследования для компаний Аллерган, Галдерма, Мерц, Аластин, Колорсайнс, Валеант и Реванс, является лектором компаний Аллерган, Галдерма, Мерц и

Валеант и консультантом/членом консультативного совета в компаниях Аллерган, Галдерма, Мерц и Валеант.

Т. Павичич получила гонорар от компаний Мерц Эстетикс и Галдерма Фарма СА за проведение лекторской деятельности. Она является консультантом в компаниях Мерц Эстетикс и Галдерма Фарма СА и входит в консультативные советы данных компаний.

А. Брац является консультантом и лектором для компаний Аллерган, Галдерма, Мерц и Паломар.

Дж. Би Грин является членом консультативного совета, исследователем и лектором для компаний Аллерган, Галдерма и Мерц, исследователем и членом консультативного совета в компаниях Сиенна и Лутроник, исследователем для компаний Брикелл Биотех, Кутера, Валеант, Теоксан, Реванс и Неотетикс и держателем акций компании Иллюстрис.

К. Сео является клиническим исследователем и/или консультантом в компаниях Аллерган, Мерц Фармасьютикалз, Ку-Мед/Галдерма, Медитокс, Эл Джи Лайф Сайенсес и Дэвунг.

Я.А.Й. ван Логем является консультантом в компании Мерц Эстетикс.

Ссылки

1. van Loghem JA, Humzah D, Kerscher M. Cannula versus sharp needle for placement of soft tissue fillers: an observational cadaver study. *Aesthet Surg J*. Epub 2016 Dec 16.
2. Carruthers J, Burgess C, Day D, et al. Consensus recommendations for combined aesthetic interventions in the face using botulinum toxin, fillers, and energy-based devices. *Dermatol Surg*. 2016;42(5):586–597.
3. Fabi SG, Burgess C, Carruthers A, et al. Consensus recommendations for combined aesthetic interventions using botulinum toxin, fillers, and microfocused ultrasound in the neck, décolletage, hands, and other areas of the body. *Dermatol Surg*. 2016;42(10):1199–1208.
4. Landau M, Anand CV, Besins T, et al. First consensus on primary prevention and early intervention in aesthetic medicine. *J Drugs Dermatol*. 2017;16(9):846–854.
5. Rho NK, Chang YY, Chao YY, et al. Consensus recommendations for optimal augmentation of the Asian face with hyaluronic acid and calcium hydroxylapatite fillers. *Plast Reconstr Surg*. 2015;136(5):940–956.
6. Sundaram H, Huang PH, Hsu NJ, et al; Pan-Asian Aesthetics Toxin Consensus Group. Aesthetic applications of botulinum toxin A in Asians: an international, multidisciplinary, Pan-Asian consensus. *Plast Reconstr Surg Glob Open*. 2016;4(12):e872.
7. Fabi SG, Massaki A, Eimpunth S, Pogoda J, Goldman MP. Evaluation of microfocused ultrasound with visualization for lifting, tightening, and wrinkle reduction of the décolletage. *J Am Acad Dermatol*. 2013;69(6):965–971.
8. Fabi SG, Goldman MP, Dayan SH, Gold MH, Kilmer SL, Hornfeldt CS. A prospective multicenter pilot study of the safety and efficacy of microfocused ultrasound with visualization for improving lines and wrinkles of the décolleté. *Dermatol Surg*. 2015;41(3):327–335.
9. Goldberg DJ, Hornfeldt CS. Safety and efficacy of microfocused ultrasound to lift, tighten, and smooth the buttocks. *Dermatol Surg*. 2014;40(10):1113–1117.
10. Alster TS, Tanzi EL. Noninvasive lifting of arm, thigh, and knee skin with transcutaneous intense focused ultrasound. *Dermatol Surg*. 2012;38(5):754–759.
11. Gold MH, Sensing W, Biron J. Use of micro-focused ultrasound with visualization to lift and tighten lax knee skin (1.). *J Cosmet Laser Ther*. 2014;16(5):225–229.
12. Rokhsar C, Schnebelen W, West A, Hornfeldt C. Safety and efficacy of microfocused ultrasound in tightening of lax elbow skin. *Dermatol Surg*. 2015;41(7):821–826.
13. Sasaki HG, Tevez A. Microfocused ultrasound for nonablative skin and subdermal tightening to the periorbitum and body sites: preliminary report on eighty-two patients. *J Cosmet Dermatol Sci Appl*. 2012;2(2A):108–116.
14. Kamminer MS, Coleman WP 3rd, Weiss RA, Robinson DM, Grossman J. A multicenter pivotal study to evaluate tissue stabilized-guided subcision using the Cellfina device for the treatment of cellulite with 3-year follow-up. *Dermatol Surg*. Epub 2017 Jun 28.
15. Yutskovskaya YA, Kogan EA. Improved neocollagenesis and skin mechanical properties after injection of diluted calcium hydroxylapatite in the neck and décolletage: a pilot study. *J Drugs Dermatol*. 2017;16(1):68–74.
16. Yutskovskaya Y, Kogan E, Leshunov E. A randomized, split-face, histomorphologic study comparing a volumetric calcium hydroxylapatite and a hyaluronic acid-based dermal filler. *J Drugs Dermatol*. 2014;13(9):1047–1052.
17. Cogorno Wasykowski V. Body vectoring technique with Radiesse® for tightening of the abdomen, thighs, and brachial zone. *Clin Cosmet Investig Dermatol*. 2015;8:267–273.
18. Bains RD, Thorpe H, Southern S. Hand aging: patients' opinions. *Plast Reconstr Surg*. 2006;117(7):2212–2218.
19. Goldman MP, Moradi A, Gold MH, et al. Calcium hydroxylapatite dermal filler for treatment of dorsal hand volume loss: results from a 12-month, multicenter, randomized, blinded trial. *Dermatol Surg*. Epub 2017 May 25.
20. Lefebvre-Vilardebo M, Trevidic P, Moradi A, Busso M, Sutton AB, Bucay VW. Hand: clinical anatomy and regional approaches with injectable fillers. *Plast Reconstr Surg*. 2015;136(5 Suppl):258S–275S.

Клиническая, косметическая и экспериментальная дерматология

Dovepress

Опубликуйте свою работу в данном журнале

Клиническая, косметическая и экспериментальная дерматология является международным, рецензируемым интернет-журналом с открытым доступом, ориентированным на последние клинические и экспериментальные исследования в области заболеваний кожи и косметических вмешательств. Данный журнал представлен на ресурсе PubMed. Система управления рукописью полностью представлена в онлайн-формате, и включает в себя быструю, беспристрастную и простую в использовании систему рецензирования. Посетите <http://www.dovepress.com/testimonials.php> для ознакомления с цитатами из работ опубликованных авторов.

Направляйте Ваши рукописи по адресу:

<http://www.dovepress.com/clinical-cosmetic-and-investigational-dermatology-journal>

[назад к списку](#)

Микросфокусированный ультразвук с визуализацией и кальция гидроксилпатит в коррекции дряблости кожи и внешних проявлений целлюлита

Gabriela Casabona, доктор
медицины*
Gregório Pereira, доктор медицины†

Актуальность темы: Связанное со старением снижение эластичности кожи является одной из причин усугубления внешних проявлений целлюлита. В ходе данного исследования проводилась оценка эффектов микросфокусированного ультразвука с визуализацией (МСУЗ-В; Ultherapy) в комбинации с разведённым кальция гидроксилпатитом (СаНА; Радиесс) в отношении внешних проявлений целлюлита и выраженности неоколлагеногенеза.

Методы: В исследование были ретроспективно включены двадцать женщин (возраст 18 – 55 лет) со снижением эластичности кожи и умеренным или тяжёлым целлюлитом в области ягодиц и бёдер. Лечение МСУЗ-В производилось при помощи датчиков 4 и 7 МГц (25 линий/датчик/участок), непосредственно после чего проводилась подкожная инъекция СаНА (1 мл/ягодица или бедро). Фотографии, полученные на исходном уровне и через 90 дней, оценивались двумя независимыми заслепленными экспертами при помощи 5-балльной шкалы выраженности целлюлита. Одна пациентка, у которой планировалось проведение пластики бедра, получила коррекцию с помощью СаНА в 6 различных разведениях (0,3 мл/5 см²) с последующим введением МСУЗ-В. Образцы ткани каждого участка, где производилось введение препарата в различных разведениях, исследовались посредством микроскопии в поляризованном свете с целью оценки выраженности неоколлагеногенеза.

Результаты: Оба эксперта сообщали о статистически значимом улучшении по сравнению с исходными показателями по каждому пункту шкалы выраженности целлюлита ($P < 0,001$) с улучшением среднего общего показателя на 4,5 балла ($P < 0,001$) после однократного проведения процедуры МСУЗ-В/СаНА. Через 90 дней при гистологическом исследовании выявлен пик неоколлагеногенеза в образцах, где производилось введение препарата в разведении 1:1, независимо от того, использовался ли СаНА по-отдельности, либо в комбинации с МСУЗ-В. Максимальная степень превращения коллагена типа III в коллаген типа I через 3 месяца наблюдалась в образцах, где производились инъекции СаНА в разведении 1:1 и 1:0,6 СаНА без последующего лечения МСУЗ-В. Оба типа процедур отличались хорошей переносимостью; степень удовлетворённости участников была высокой.

Выводы: Комбинированная терапия МСУЗ-В и разведённым СаНА является эффективным методом коррекции дряблости кожи и внешних проявлений целлюлита в области ягодиц и верхней части бёдер. (*Plast Reconstr Surg Glob Open* 2017;5:e1388; doi: 10.1097/GOX.0000000000001388; опубликовано в онлайн-формате 25 июля 2017 г.)

ВВЕДЕНИЕ

По оценкам, целлюлит возникает у 80% – 90% женщин в тот или иной момент жизни после наступления полового созревания.¹ Он преимущественно развивается в области ягодиц и верхней части задней поверхности бедер и часто описывается как появление «апельсиновой корки», «зернистого творога» или изменение внешнего вида кожи по типу «матраса».² Изменения фиброзной структуры кожи и снижение её эластичности способствуют усугублению признаков целлюлита с возрастом,² в особенности, у лиц в возрасте старше 35 лет.

По данным *Отделения патологии, Клиника Вида, Сан-Паулу, Бразилия; и † Отделения патологии, UNIFESP, Сан-Паулу.

Бразилия.

Получено для публикации 20 февраля 2017 г.; принято 4 мая 2017 г.

Авторское право © 2017 Коллектив авторов. Опубликовано Wolters Kluwer Health, Inc. от имени Американского общества пластических хирургов. Эта статья, находящаяся в открытом доступе, распространяется в соответствии с условиями лицензии [Creative Commons Attribution-Non Commercial-No Derivatives 4.0 \(CCBY-NC-ND\)](https://creativecommons.org/licenses/by-nc-nd/4.0/), которая допускает скачивание и распространение при условии надлежащего указания авторства. Работа не может подвергаться каким-либо изменениям или использоваться в коммерческих целях без разрешения журнала.

DOI: 10.1097/GOX.0000000000001388

Кожные изменения, связанные с развитием целлюлита, обусловлены различными причинами, однако считается, что определённые анатомические характеристики соединительной ткани, обнаруживаемые у женщин, предрасполагают их к развитию этого состояния. Фиброзные перегородки, пересекающие слой подкожного жира, соединяют сетчатый слой дермы с глубокой фасцией. У женщин они обычно ориентированы перпендикулярно поверхности кожи, создавая крупные, прямоугольные жировые дольки.^{3,4} Укорочение перегородок в связи с развитием фиброза ведет к их втягиванию в точке фиксации, что оттягивает кожу вниз и способствует образованию типичных углублений и ямок. Возвышающиеся участки являются результатом проникновения нижележащих жировых долек в слой дермы.⁵ У мужчин фиброзные перегородки располагаются крест-накрест, в связи с чем подкожные жировые дольки имеют меньший размер, и такой характер организации ткани не способствует развитию целлюлитных ямок.⁶

Конфликт интересов: Авторы не имеют коммерческих интересов, связанных с содержанием данной статьи. Пошлина за публикацию статьи была оплачена компанией «Мерц Фармасьютикалз ГмбХ».

Целлюлит сопровождается процессами трансформации и изменения подкожных тканей, а не только процессом накопления жира. Магнитно-резонансное исследование у 60 женщин со сравнением участков кожи с целлюлитными ямками и контрольных участков кожи без таковых показало, что анатомические характеристики подкожного жира, касающиеся формы, размера и плотности, являлись схожими как на участках с наличием ямок, так и на контрольных участках без таковых.⁷ Другие исследования показали, что наличие целлюлита согласуется с истончением дермального слоя, усугублением сухости кожи и изменениями кожных биомеханических параметров.^{2,8,9} Лица с большим индексом массы тела (ИМТ) могут иметь более слабую и менее плотную структуру соединительной ткани, что ведет к усилению экстррузии подкожных жировых долек в слой дермы.^{10,11}

Внешние проявления сухости кожи и целлюлита могут оказывать отрицательное влияние на качество жизни пациента. Существуют описания различных корректирующих подходов с различной степенью эффективности, включая препараты для местного применения,^{12,13} использование радиочастотных устройств,¹⁴⁻¹⁶ лазерной терапии¹⁷⁻¹⁹ и карбокситерапии.²⁰

Повышение силы и эластичности дермы и поверхностной фасции представляют собой важные цели в лечении сухости кожи, направленные на снижение выраженности внешних признаков целлюлита;²¹ подобные подходы требуют стимуляции образования нового коллагена и последующего ремоделирования дермы. К числу двух процедур, явно продемонстрировавших свою способность стимулировать синтез коллагена и повышать эластичность кожи при различных эстетических показаниях, относятся микросфокусированный ультразвук с визуализацией (МСУЗ-В, Ultherapy; Альтера Инк., Меса, Аризона),²²⁻³¹ и инъекции кальция гидроксилатапата (СаНА, Радиесс; Мерц Норт Америка, Инк., Роли, Северная Каролина).³²⁻³⁵

Цель настоящего исследования заключалась в оценке потенциальной эффективности коррекции сухости кожи при помощи комбинации МСУЗ-В и СаНА с целью снижения выраженности внешних проявлений целлюлита в области ягодиц и бёдер. Исследование также должно было определить, усиливает ли МСУЗ-В коллаген-стимулирующие свойства СаНА.

МЕТОДЫ

Это ретроспективное исследование женщин, получавших процедуры МСУЗ-В и инъекции СаНА для коррекции сухости кожи в области ягодиц и бёдер в период с декабря 2014 г. по октябрь 2016 г. В исследование включали здоровых женщин в возрасте от 18 до 55 лет с ИМТ менее 25 кг/м² и умеренным или тяжёлым целлюлитом в области ягодиц и бёдер, по оценке по Шкале выраженности целлюлита Hexsel, Dal'Forno and Hexsel (CSS).³⁶ Также у женщин должно было наблюдаться снижение эластичности кожи от легкой до выраженной степени в области бёдер, а также присутствовать желание снизить выраженность внешних проявлений целлюлита. Субъекты не соответствовали критериям включения, если они подвергались каким-либо процедурам для коррекции сухости кожи на протяжении последних трёх месяцев, получали процедуры липосакции в зоне проведения коррекции или испытывали прибавку или снижение массы тела более чем на 10% на протяжении последних 6 месяцев. Также из исследования исключались беременные, кормящие женщины или женщины, планирующие наступление беременности.

Все участники предоставили подписанное информированное согласие на проведение процедур. Также субъекты предоставили согласие на последующее использование своих фотографий с целью их оценки, анализа и публикации в научных целях.

Корректирующая процедура

Участки, подлежащие коррекции, отмечались маркером, пока пациент находился в состоянии стоя, после чего производилось местное нанесение лидокаина (Плиаглис). Воздействие МСУЗ-В на заднюю и боковую поверхности ягодиц, заднюю поверхность бёдер производилось при помощи датчика 4 МГц при локальной глубине 4,5 мм и датчика 7 МГц при глубине 3,0 мм, с использованием 75 линий на датчик с каждой стороны (25 линий на корректируемый участок – ягодицу или бедро). Непосредственно после процедуры МСУЗ-В участнику проводилась коррекция с применением 1,5 мл СаНА в разведении 1:1 с 1,5 мл 2% раствора лидокаина. При помощи канюли 25G длиной 48 мм производилась подкожная инъекция 3,0 мл разведённого СаНА, с использованием микрокапельной веерной техники (1 мл на корректируемый участок с введением 10 линий по 0,1 мл на одну линию), с целью покрытия той же зоны, что была подвергнута воздействию МСУЗ-В.

Чтобы обеспечить равномерное распределение препарата, производился активный массаж соответствующего участка, и субъектов просили воздержаться от нагрузки в зоне воздействия на протяжении 24 часов. Фотографирование участников производилось до начала лечения и через 90 дней.

Оценка выраженности целлюлита

Первичная цель заключалась в оценке улучшений со стороны выраженности дряблости кожи и проявлений целлюлита после лечения МСУЗ-В и СаНА. Два независимых заслепленных эксперта проводили оценку выраженности целлюлита на основании фотографий, полученных на исходном уровне и через 90 дней после проведения коррекции, используя Шкалу выраженности целлюлита (CSS).³⁶ В Шкале обозначены 5 ключевых клинических морфологических особенностей целлюлита: (1) количество видимых углублений, (2) глубина углублений, (3) морфологические характеристики изменений на поверхности кожи, (4) степень дряблости, вялости или обвисания кожи, (5) шкала классификации, первоначально описанная Nürnbergger и Müller.³ Степень выраженности каждого пункта оценивалась от 0 до 3, где 0 соответствовал отсутствию целлюлита, а 3 – наиболее тяжёлым его проявлениям. В результате была получена итоговая сумма показателей, варьирующая в числовом значении от 0 до 15. На основании итогового числового показателя производилась дальнейшая классификация степеней выраженности целлюлита на лёгкую, умеренную или тяжёлую.

Через 90 дней после проведения процедуры все пациенты заполнили вопросник о степени удовлетворённости лечением. Он включал следующие вопросы: Отмечаете ли Вы изменения со стороны кожи? Выглядит ли Ваша кожа более гладкой? Выглядит ли Ваша кожа более неровной? Выглядят ли Ваши целлюлитные ямки менее заметными? Имеются ли изменения со стороны ямок? Стали ли Ваши ямки более выраженными? Участники должны были отвечать на вопросы, используя 5-балльную шкалу от 1 = очень не удовлетворён до 5 = очень удовлетворён.

Гистологический анализ

Вторичная цель заключалась в том, чтобы определить, оказывают ли различные разведения СаНА влияние на неокollaгеногенез, по сравнению с интактной кожей, и усиливает ли МСУЗ-В неокollaгеногенез, индуцированный СаНА. Одна пациентка предоставила согласие на забор кожи на гистологическое исследование перед проведением пластики бедра. Ей была проведена коррекция в области внутренней поверхности бедра СаНА в 6 различных разведениях с 2% лидокаином: 1:0.16, 1:0.3, 1:0.6, 1:1, 1:2 и 1:6.5. В области внутренней поверхности обоих бёдер производились инъекции 0,3 мл каждого из растворов на площади 5 см². В области левого бедра производилась только терапия СаНА. В области правого бедра, на каждый квадрат, где проводились инъекции СаНА, и на один квадрат, в котором инъекция СаНА не выполнялась, при помощи датчика 4 МГц воздействовали МСУЗ-В на глубину 4,5 мм, а при помощи датчика 7 МГц – на глубину 0,3 мм, в виде пяти линий на квадрат для каждого датчика. Через 90 дней у пациентки была проведена пластика бедра.

Во время проведения пластики бедра путём иссечения кожи был произведён забор образцов ткани из каждого участка, где проводились инъекции СаНА, и одного участка, в котором инъекция СаНА не выполнялась, после чего ткань фиксировалась путём прямого погружения в 10% раствор формальдегида с последующей подготовкой для световой микроскопии посредством дегидратации, заливки парафином и изготовления срезов. Срезы толщиной 6 мкм окрашивались гематоксилином и эозином для визуализации различных слоев кожи и 0,1% раствором пикросириуса красного (Сириус красный F3B, Sigma-Aldrich, Сент-Луис, Миссури) для денситометрического исследования коллагена.

Анализ гистологических срезов производился при помощи световой микроскопии при 100-кратном увеличении с источником поляризованного света, при этом использовался микроскоп Zeiss Axio 5 (Carl Zeiss, Оберкохен, Германия). При проведении поляризационной микроскопии наблюдаемая окраска волокон коллагена, окрашенных пикросириусом красным, зависит от толщины волокон, при этом тонкий, недавно образовавшийся коллаген III типа имеет зелёную окраску, а толстый зрелый коллаген I типа – красную.³⁷ Фотографирование осуществлялось при помощи камеры Axio Cam, после чего изображения передавались на микрокомпьютер Pentium и анализировались при помощи приложения Digitizer 4.5 (программное обеспечение Med-Calc, Asacialaan 22, 8400 Остенде, Бельгия). Эта программа преобразует отдельные красные и зелёные цифровые изображения в бинарные изображения, что позволяет проводить сравнительную и количественную оценку как зрелого, так и недавно образовавшегося коллагена, по процентным показателям площади, занятой красным и зелёным красителем, в одной и той же системе пикселей широкомасштабного кадра. Это позволяет произвести оценку количества коллагена I типа, III типа и общего коллагена (представлен в виде суммы коллагена I и III типа). Все слайды анализировались в одних и тех же условиях и одним и тем же специалистом-патологом.

Статистическая методология

Статистические анализы носили, главным образом, описательный характер. Количественные переменные описывались в виде средних показателей, стандартных отклонений (СО) и диапазона значений. Показатели оценочной шкалы, полученные на каждом визите, подвергались статистическому сравнению с исходными значениями с использованием критерия Уилкоксона для сходных образцов. Различия с исходными значениями считались статистически значимыми при $P < 0,05$. Статистическая обработка результатов проводилась с использованием специализированного лицензированного программного обеспечения SAS для Windows, версия 9.2 (SAS Institute Inc, 2002–2008, Кэри, Северная Каролина).

РЕЗУЛЬТАТЫ

Демографические данные

В общей сложности, в исследовании приняли участие 20 женщин, которые посетили все запланированные исследованием визиты. Средний возраст (\pm СО) составил $40,0 \pm 8,2$ лет (диапазон 24 – 52 года), средний показатель ИМТ – $21,5 \pm 1,5$ кг/м² (диапазон – 19 – 24 кг/м²). Средний вес исходно составил $55,7 \pm 4,1$ кг (диапазон 50 – 65 кг), а через 90 дней – $56,1 \pm 4,6$ кг (диапазон 50 – 68 кг).

Шкала выраженности целлюлита

Два независимых заслепленных эксперта производили оценку выраженности целлюлита при помощи шкалы CSS. Исходно, согласно оценке обоих экспертов, у 75% женщин отмечались умеренные или выраженные углубления кожи. По глубине в 40% случаев углубления расценивались, как поверхностные, и в 60% случаев – как умеренно-глубокие. Внешние проявления описывались как «эффект апельсиновой корки» у 8 женщин, «зернистый творог» у 5 женщин и «внешний вид по типу матраса» у 5 женщин. По оценкам экспертов, у 50% женщин наблюдалась незначительная дряблость, вялость или обвисание кожи, тогда как у остальных 50% – умеренная или тяжелая степень дряблости кожи. Также эксперты выразили единодушное мнение по вопросу распределения пациенток по классификации Nürnberger и Müller, и у 90% женщин заболевание было отнесено ко 2 или 3 степени тяжести (Таблица 1).

Через 90 дней у 4 женщин не отмечалось видимых углублений, у 11 наблюдалось лишь небольшое количество углублений, тогда как на исходном уровне эти показатели составляли 0 и 5 женщин, соответственно. Выраженность углублений также уменьшилась, и у 80% женщин углубления не наблюдались, либо носили поверхностный характер. Внешний вид поверхности кожи улучшился, у 11 женщин отсутствовали приподнятые участки кожи, по сравнению с двумя женщинами на исходном уровне. «Эффект апельсиновой корки» исходно выявлялся у 8 женщин и лишь у четырёх – на 90 день исследования. У пяти женщин на исходном уровне проявления имели «внешний вид по типу матраса». На 90 день исследования только один эксперт оценил состояние участниц как проявления по типу «матраса» 1 степени тяжести (Таблица 1). В целом, на 90 день исследования у 8 женщин отсутствовали признаки дряблости, вялости или обвисания кожи, по сравнению с нулевым показателем на исходном уровне. Кроме того, у 9 или 10 женщин, по оценке первого и второго эксперта, соответственно, дряблость кожи носила незначительный характер. Эксперты выразили согласие по вопросу улучшения показателей по классификации Nürnberger и Müller на 90 день исследования, при том, что у 12 участниц заболевание было отнесено к 1 степени тяжести, по сравнению с 2 субъектами на исходном этапе исследования. Изображения, демонстрирующие улучшение со стороны степени выраженности целлюлита через 90 дней после проведения терапии, по сравнению с исходными показателями, представлены на рисунке 1 и дополнительных рисунках 1 и 2 [см. pdf-документ [Дополнительное цифровое содержание 1](http://links.lww.com/PRSGO/A473), который представляет фотографии, полученные до (A1, B1) и после (A2, B2) проведения терапии в расслабленной позе (A1, A2) и при максимальном сжатии (B1, B2), <http://links.lww.com/PRSGO/A473>; см. pdf-документ [Дополнительное цифровое содержание 2](http://links.lww.com/PRSGO/A474), который представляет фотографии, полученные до (A1) и после (A2) проведения терапии в расслабленной позе (верхняя фотография) и при сжатии (нижняя фотография) и фотографию в расслабленной позе под углом зрения в 45 градусов, <http://links.lww.com/PRSGO/A474>].

Средний показатель оценки каждого эксперта по каждому пункту и итоговый показатель представлены в таблице 2. При оценке выраженности целлюлита через 90 дней после проведения коррекции оба эксперта сообщали о статистически значимых улучшениях для каждого пункта шкалы CSS, по сравнению с исходными показателями. Через 90 дней среднее улучшение общего показателя CSS по сравнению с исходными значениями составило 4,5 балла ($P < 0,001$). Небольшие различия веса, зарегистрированные на исходном уровне и через 90 дней (55,7 кг в сравнении с 56,1 кг), не были статистически значимыми ($P = 0,5$).

Степень удовлетворённости пациентов

Производился опрос субъектов, касающийся степени их удовлетворённости эффектом коррекции в отношении состояния кожи. Все женщины сообщали о видимых изменениях со стороны кожи и о том, что она стала более гладкой. 19 из 20 женщин сообщили о том, что ямки на коже стали менее видимыми, одна женщина сообщила об отсутствии изменений. Когда пациенток попросили оценить степень общей удовлетворённости коррекцией, 10 женщин (50%) сообщили о том, что они «очень удовлетворены», а 9 женщин (45%) – о том, что они «удовлетворены».

Таблица 1. Количество пациентов с классификацией отдельных пунктов по CSS на исходном уровне и через 90 дней после проведения коррекции, согласно мнению заслепленных экспертов.

Пункт CSS	Степень	Количество женщин с классификацией отдельных пунктов по CSS			
		Исходный уровень		90 дней	
		Эксперт 1	Эксперт 2	Эксперт 1	Эксперт 2
Количество явных углублений	0	—	—	4	4
	1	5	5	11	11
	2	10	10	4	4
	3	5	5	1	1
Выраженность углублений	0	—	—	5	5
	1	8	8	11	11
	2	7	7	4	4
	3	5	5	—	—
Морфологические характеристики изменений поверхности кожи	0	2	2	11	11
	1	8	8	4	4
	2	5	5	5	4
	3	5	5	—	1
Степень дряблости, вялости или обвисания кожи	0	—	—	8	8
	1	10	10	10	9
	2	7	6	2	3
	3	3	4	—	—
Классификация Nürnberger и Müller	0	—	—	—	—
	1	2	2	12	12
	2	10	10	6	6
	3	8	8	2	2

Данные гистологического исследования

Через 90 дней при проведении поляризационной микроскопии срезов ткани, окрашенных пикросириусом красным и полученных на участках кожи, где производилось введение CaHA в различных разведениях (Рис. 2, столбцы A1 – A6 для монотерапии CaHA и B1 – B6 для терапии CaHA с последующим лечением МСУЗ-В) было показано, что пиковая общая прибавка коллагена наблюдается при разведении 1:1 как на участке кожи, где производилось только введение CaHA, так и на участке кожи, где после введения CaHA проводилась терапия МСУЗ-В (Рис. 2, столбцы A4 и B4, соответственно).

На участках кожи, где проводилась монотерапия CaHA, разведения 1:1 (A4) и 1:0,6 (A3) способствовали максимальной конверсии в коллаген I типа через 90 дней, по сравнению с контрольными тканями, где лечение не проводилось (C), с показателями увеличения 103% и 93%, соответственно. При комбинировании CaHA с МСУЗ-В разведение 1:1 (B4) сопровождалось увеличением количества волокон коллагена III типа на 251% по сравнению с контрольной группой, однако конверсия в коллаген I типа являлась лишь слегка заметной (увеличение на 41%). Гистологические срезы дермы с окраской пикросириусом красным, видимые при поляризационной микроскопии, представлены на рисунке 3 для различных разведений CaHA без терапии МСУЗ-В или с таковой.

Безопасность

Комбинация МСУЗ-В/CaHA характеризовалась хорошей переносимостью, об эпизодах развития выраженных кровоподтёков или сильной боли не сообщалось. Все женщины сообщали о легкой боли, возникающей на следующий день после проведения процедур и сохраняющейся, в среднем, в течение 2 дней. Лёгкие кровоподтёки наблюдались у 18 женщин, явления разрешились в течение 1 недели. К другим лёгким явлениям относились эритема (2 женщины), отёк (10 женщин) и уплотнение в месте проведения инъекции (5 женщин); все явления разрешились в течение 2 – 3 дней.

ОБСУЖДЕНИЕ

В ходе этого ретроспективного исследования с участием 20 женщин со сниженной эластичностью кожи и умеренным или тяжёлым целлюлитом терапия МСУЗ-В и разведенным раствором CaHA способствовала значительному снижению выраженности внешних проявлений целлюлита, по оценке двух независимых экспертов. Результаты оценки экспертов согласовывались друг с другом и указывали на статистически значимое улучшение по сравнению с исходными показателями для каждого пункта CSS, включая количество и выраженность углублений, внешний вид поверхности кожи, степень дряблости кожи и степень тяжести по шкале Nürnbergger и Müller.³ Средний общий показатель CSS улучшился с $9,5 \pm 3$ (умеренная – тяжёлая степень) на исходном уровне до $5,0 \pm 3$ (лёгкая степень) на 90 день всего после одной процедуры МСУЗ-В/CaHA. Оба вида процедур характеризовались хорошей переносимостью. Преходящая эритема, отёк и кровоподтёки расценивались как лёгкие и разрешились в течение нескольких дней. Боль, ассоциирующаяся с лечением МСУЗ-В, носила лёгкий характер. Производилось местное нанесение лидокаина, однако низкий уровень боли также может являться следствием относительно низкого количества линий на регулируемый участок (25 на каждый датчик). Степень удовлетворённости пациентов процедурами являлась высокой, при этом 19 из 20 женщин сообщали о том, что они удовлетворены или очень удовлетворены результатами коррекции.

Существуют достаточные логические обоснования комбинированного применения МСУЗ-В и CaHA для лечения дряблости кожи и, тем самым, для снижения выраженности внешних проявлений целлюлита. Как МСУЗ-В, так и CaHA представляют собой процедуры лифтинга кожи, которые способствуют ремоделированию дермы и коллагеновых структур в поверхностной фасции с процессами неоколлагеногенеза и эластогенеза. МСУЗ-В использует датчики с двойной функцией для неинвазивной доставки энергии микросфокусированного ультразвука на заранее установленную глубину под поверхностью кожи, в то же время предоставляя ультразвуковое изображение слоев кожи с высоким разрешением для обеспечения точной доставки энергии.³⁸ Инъекция небольшого количества растворённого CaHA способствует проявлению коллаген-стимулирующих свойств без развития волнообразующего эффекта.^{32,39,40} Результатом является целевой неоколлагеногенез в области проведения инъекции.⁴¹ Согласно существующему соглашению, процедура МСУЗ-В должна проводиться первой, непосредственно после чего должна выполняться инъекция CaHA.⁴² В основе этого лежит стремление избежать загрязнения датчиков МСУЗ-В и избыточного давления на введенный в ткани раствор CaHA.

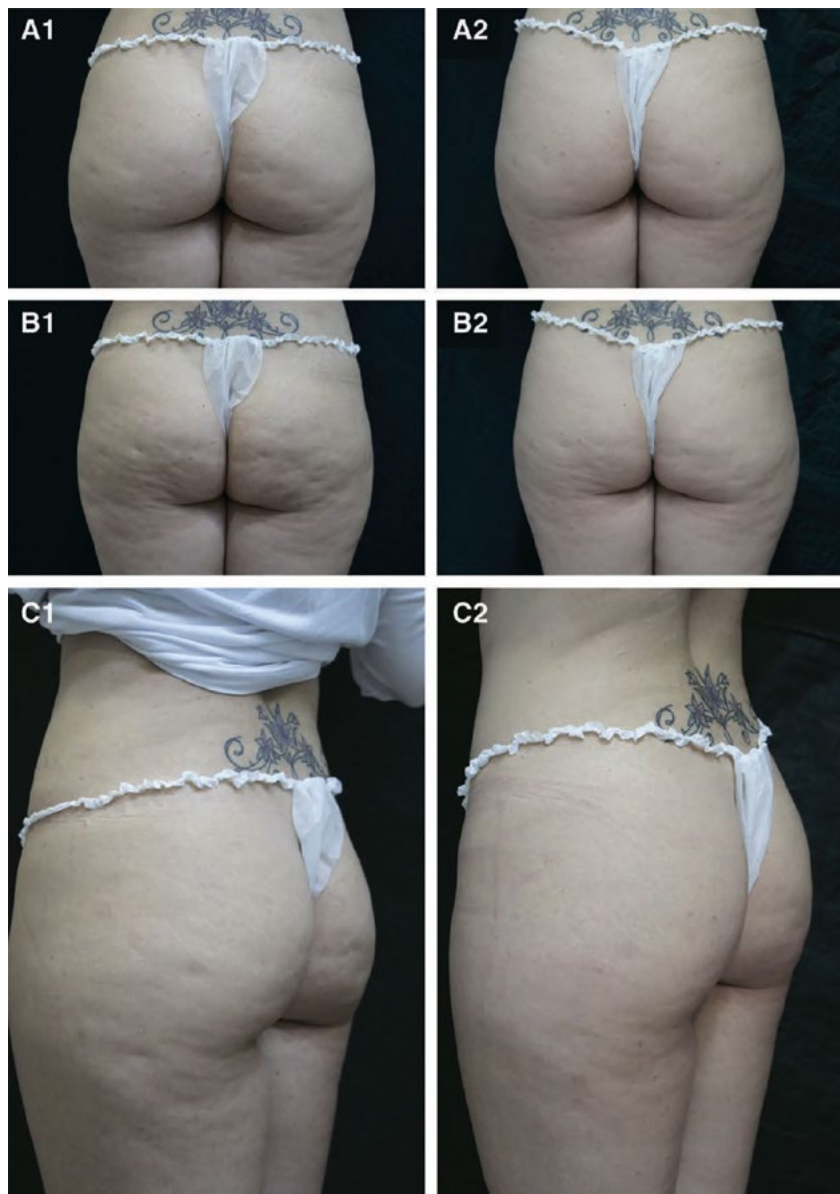


Рис. 1. Фотографии, полученные до (A1, B1, C1) и после (A2, B2, C2) коррекции, в расслабленной позе (A1, A2), при максимальном сжатии (B1, B2) и под углом зрения в 45 градусов (C1, C2).

Чтобы оценить коллаген-стимулирующие свойства двух процедур, срезы тканей кожи на участках, где проводились инъекции СаНА в одном из 6 разведений, исследовались при помощи комбинации окрашивания пикросириусом красным и поляризационной микроскопии, что позволяло различить волокна вновь образованного коллагена III типа и зрелого коллагена I типа.⁴³ Максимальная общая прибавка коллагена наблюдалась при разведении 1:1 СаНА:лидокаин, независимо от того, применялась ли инъекция СаНА в виде монотерапии или после неё проводилось лечение МСУЗ-В. На участках кожи, где проводились только инъекции СаНА, разведения 1:1 и 1:0,6 через 3 месяца демонстрировали максимальный эффект в отношении коллагена I типа по сравнению с контрольной тканью, где лечение не проводилось. При комбинации СаНА с МСУЗ-В применение разведения 1:1 ассоциировалось с увеличением количества волокон коллагена III типа на 251% по сравнению с контрольной группой. Однако превращение в коллаген I типа через 3 месяца являлось более очевидным в срезах ткани, не подвергавшихся воздействию МСУЗ-В, что указывает на то, что стимуляция термической коагуляцией могла увеличить продолжительность времени, необходимого для замещения коллагена III типа коллагеном I типа, вероятно, как результат более высокого уровня неокколлагеногенеза. Эти результаты подкрепляются данными исследования со схожим дизайном, с 6-месячным периодом между проведением терапии и гистологическим анализом, которое продемонстрировало увеличение толщины дермы и

образование более плотных коллагеновых волокон в образцах кожи, иссеченных на участках, где проводилась комбинированная терапия CaHA/МСУЗ-В, по сравнению с участками проведения монотерапии CaHA или МСУЗ-В.⁴⁴ Через 3 месяца процесс тканевого ремоделирования по-прежнему продолжался. В действительности, исследования заживления раневых поверхностей показали, что в процессе физиологического неоколлагеногенеза фаза ремоделирования, во время которой коллаген III типа постепенно замещается коллагеном I типа, может занимать до одного года и более.⁴⁵ Таким образом, ограничением данного пилотного исследования являлся короткий период последующего наблюдения. Как МСУЗ-В, так и инъекции CaHA демонстрировали эффективность при применении по соответствующим показаниям на протяжении периода в 1 год и более,^{46,47} а более длительной период наблюдения мог бы позволить продемонстрировать еще более выраженные терапевтические эффекты, а также показать эффекты продолжающегося тканевого ремоделирования на гистологическом уровне. Фотографическая оценка проявлений целлюлита может быть трудной, поскольку наглядность отображения ямок зависит от ориентации источника света и теней, которые он отбрасывает. Таким образом, необходимо правильно установить источник света и выбрать надлежащий ракурс для фотосъемки. В настоящее время планируется проведение проспективного исследования с периодом наблюдения в 1 год, призванного устранить данные ограничения.

Таблица 2. Оценка выраженности целлюлита двумя независимыми экспертами на основании шкалы CSS Hexsel, Dal'Forno и Hexsel.

Пункт CSS	Эксперт 1				Эксперт 2			
	Исходный уровень	90 дней	Межгрупповые различия	P	Исходный уровень	90 дней	Межгрупповые различия	P
Количество явных углублений	2,00 (0,73)	1,10 (0,79)	-0,90 (0,31)	< 0,001	2,00 (0,73)	1,10 (0,79)	-0,90 (0,31)	< 0,001
Выраженность углублений	1,85 (0,81)	0,95 (0,69)	-0,90 (0,72)	< 0,001	1,85 (0,81)	0,95 (0,69)	-0,90 (0,72)	< 0,001
Морфологические характеристики изменений поверхности кожи	1,65 (0,99)	0,70 (0,86)	-0,95 (0,60)	< 0,001	1,65 (0,99)	0,75 (0,97)	-0,90 (0,64)	< 0,001
Степень дряблости, вялости или обвисания кожи	1,65 (0,75)	0,70 (0,66)	-0,95 (0,51)	< 0,001	1,70 (0,80)	0,75 (0,72)	-0,95 (0,51)	< 0,001
Классификация Nürnberger и Müller	2,30 (0,66)	1,50 (0,69)	-0,80 (0,41)	< 0,001	2,30 (0,66)	1,50 (0,69)	-0,80 (0,41)	< 0,001
Общий показатель	9,45 (2,98)	4,95 (3,02)	-4,50 (1,00)	< 0,001	9,50 (3,07)	5,05 (3,25)	-4,45 (1,10)	< 0,001

Среднее значение ± (СО).

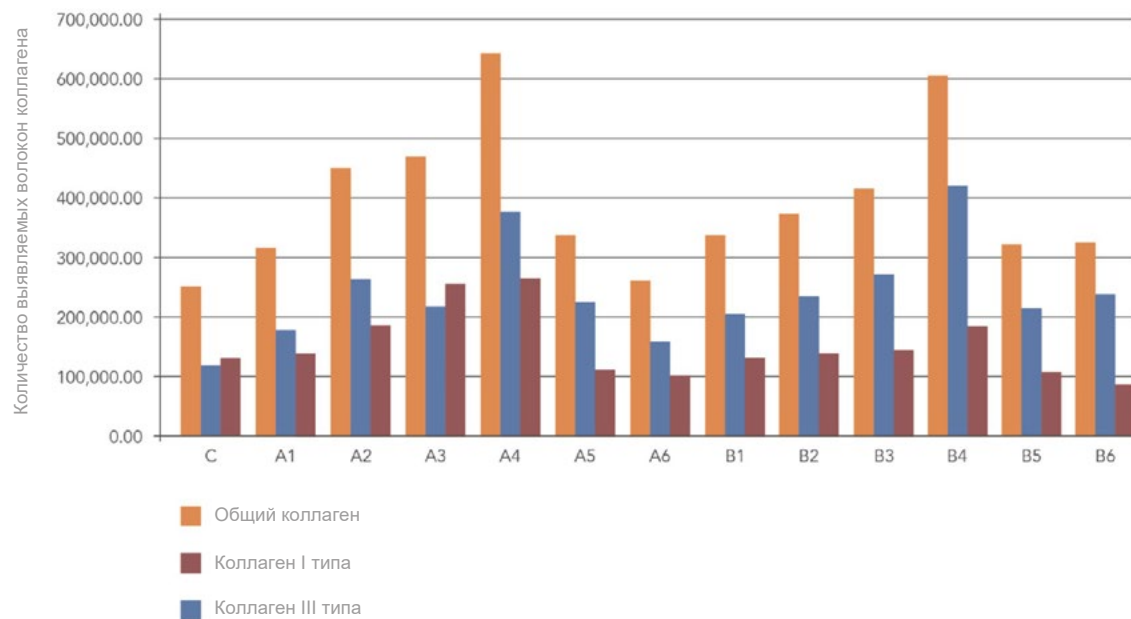


Рис. 2. Среднее количество коллагеновых волокон после окрашивания гистологических срезов пикросириусом красным, выявляемое при помощи поляризационной световой микроскопии. С – контроль. А – только терапия CaHA. В – терапия CaHA с последующей терапией микросфокусированным ультразвуком. Разведения: A1, B1 (1:0,16), A2, B2 (1:0,3), A3, B3 (1:0,6), A4, B4 (1:1), A5, B5 (1:2), A6, B6 (1:6,5).

Как применение МСУЗ-В, так и инъекции CaHA характеризуются коротким периодом реабилитации, одобрены FDA и обладают давно зарекомендовавшими себя профилями безопасности при широком ряде

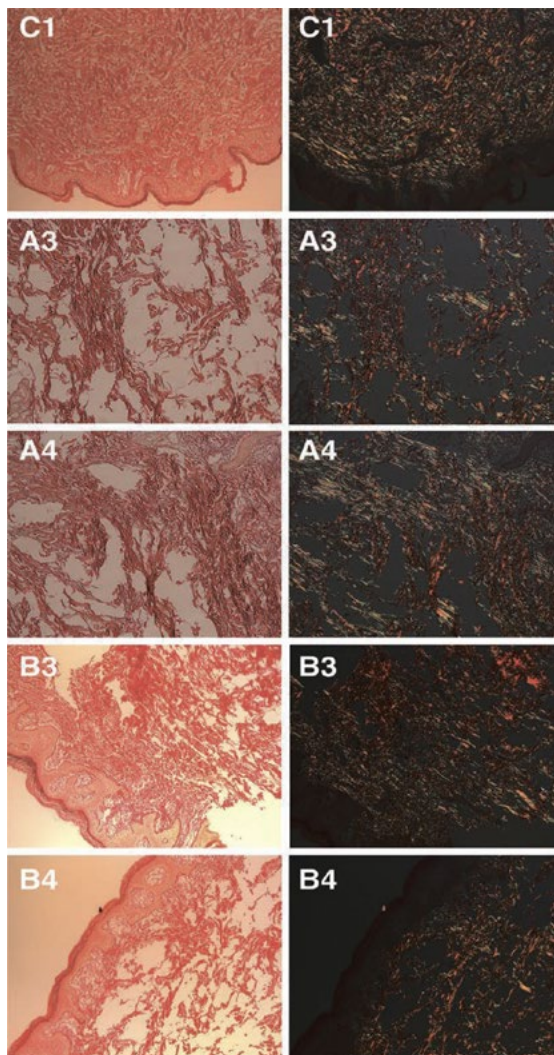


Рис. 3. Окрашенные пикосириусом красным гистологические срезы дермы при обычной (слева) или поляризационной световой (справа) микроскопии: контрольная ткань (C1) и 2 различных разведения СаНА (1:0.6, A3, B3; 1:1, A4, B4) для СаНА (A3, A4) или СаНА с последующим применением МСУЗ-В (B3, B4).

показаний. В ходе настоящего исследования оба вида коррекции характеризовались хорошей переносимостью, а гистологический анализ не указал на развитие каких-либо реакций на чужеродные тела или любых изменений со стороны внешнего вида или характеристик СаНА. Имеющиеся на настоящий момент данные показывают, что профиль безопасности МСУЗ-В в комбинации с другими препаратами для применения по эстетическим показаниям, в том числе СаНА, соответствует профилям безопасности отдельных видов коррекции.⁴⁸

ВЫВОДЫ

Комбинация МСУЗ-В с разведенным раствором СаНА способствовала статистически значимому снижению выраженности целлюлита всего после проведения однократной процедуры. Индуцируя неоколлагенез и повышая степень эластичности кожи МСУЗ-В и растворенный СаНА способствуют улучшению внешнего вида типичных для целлюлита ямок на коже. Оба вида процедур отличались хорошей переносимостью; степень удовлетворенности субъектов была высокой. МСУЗ-В и СаНА в разведении 1:1 эффективны при применении в комбинации для повышения степени эластичности кожи и снижения выраженности целлюлита в области ягодиц и верхней части бёдер.

Gabriela Casabona, доктор медицины
 Клиника Вида
 Rua Dr. Veiga Filho 350
 Higienópolis
 Сан-Паулу
 SP Бразилия - 01229000
 E-mail: grcasabona@icloud.com

БЛАГОДАРНОСТИ

Авторы выражают благодарность д-ру Paula Marchese и д-ру Thais Bello за поддержку в проведении оценки исходов коррекции, а также Jenny Grice за помощь в редактировании статьи, которая финансировалась компанией «Мерц Фармасьютикалс ГмбХ», Франкфурт-на-Майне, Германия.

ССЫЛКИ

1. Luebberding S, Krueger N, Sadick NS. Cellulite: an evidence-based review. *Am J Clin Dermatol*. 2015;16:243–256.
2. Lorencini M, Camozzato F, Hexsel D. Skin aging and cellulite in women. *Textbook of Aging Skin*. In: Farage MA, Miller KW, Maibach HI, eds. Berlin, Germany: Springer; 2016:1–9.
3. Nürnberger F, Müller G. So-called cellulite: an invented disease. *J Dermatol Surg Oncol*. 1978;4:221–229.
4. Mirrashed F, Sharp JC, Krause V, et al. Pilot study of dermal and subcutaneous fat structures by MRI in individuals who differ in gender, BMI, and cellulite grading. *Skin Res Technol*. 2004;10:161–168.
5. Hexsel D, de Oliveira Dal'Forno T, Cignachi S. Definition, clinical aspects, associated conditions, and differential diagnosis. In: Goldman MP, Bacci PA, Leibaschoff G, Hexsel D, Angelini F, eds. *Cellulite Pathophysiology and Treatment*. New York, N.Y.: Taylor and Francis Group; 2006:7–27.
6. Querleux B, Cornillon C, Jolivet O, et al. Anatomy and physiology of subcutaneous adipose tissue by *in vivo* magnetic resonance imaging and spectroscopy: relationships with sex and presence of cellulite. *Skin Res Technol*. 2002;8:118–124.
7. Hexsel D, Siega C, Schilling-Souza J, et al. A comparative study of the anatomy of adipose tissue in areas with and without raised lesions of cellulite using magnetic resonance imaging. *Dermatol Surg*. 2013;39:1877–1886.
8. Ortonne JP, Zartarian M, Verschoore M, et al. Cellulite and skin ageing: is there any interaction? *J Eur Acad Dermatol Venereol*. 2008;22:827–834.
9. Dobke MK, Dibernardo B, Thompson RC, et al. Assessment of biomechanical skin properties: is cellulitic skin different? *Aesthet Surg J*. 2002;22:260–266.
10. Hexsel DM, Abreu M, Rodrigues TC, et al. Side-by-side comparison of areas with and without cellulite depressions using magnetic resonance imaging. *Dermatol Surg*. 2009;35:1471–1477.
11. Khan MH, Victor F, Rao B, et al. Treatment of cellulite: part I. Pathophysiology. *J Am Acad Dermatol*. 2010;62:361–370.
12. Hexsel D, Soirefinann M. Cosmeceuticals for cellulite. *Semin Cutan Med Surg*. 2011;30:167–170.
13. Sainio EL, Rantanen T, Kanerva L. Ingredients and safety of cellulite creams. *Eur J Dermatol*. 2000;10:596–603.
14. Emilia del Pino M, Rosado RH, Azuela A, et al. Effect of controlled volumetric tissue heating with radiofrequency on cellulite and the subcutaneous tissue of the buttocks and thighs. *J Drugs Dermatol*. 2006;5:714–722.
15. Mlosek RK, Woźniak W, Malinowska S, et al. The effectiveness of anticellulite treatment using tripolar radiofrequency monitored by classic and high-frequency ultrasound. *J Eur Acad Dermatol Venereol*. 2012;26:696–703.
16. De La Casa Almeida M, Suarez Serrano C, Jiménez Rejano JJ, et al. Intra- and inter-observer reliability of the application of the cellulite severity scale to a Spanish female population. *J Eur Acad Dermatol Venereol*. 2013;27:694–698.
17. Jackson RF, Roche GC, Shanks SC. A double-blind, placebo-controlled randomized trial evaluating the ability of low-level laser therapy to improve the appearance of cellulite. *Lasers Surg Med*. 2013;45:141–147.
18. DiBernardo BE, Sasaki GH, Katz BE, et al. A multicenter study for cellulite treatment using a 1440-nm Nd:YAG wavelength laser with side-firing fiber. *Aesthet Surg J*. 2016;36:335–343.

19. Petti C, Stoneburner J, McLaughlin L. Laser cellulite treatment and laser-assisted lipoplasty of the thighs and buttocks: combined modalities for single stage contouring of the lower body. *Lasers Surg Med*. 2016;48:14–22.
20. Pianez LR, Custódio FS, Guidi RM, et al. Effectiveness of carboxytherapy in the treatment of cellulite in healthy women: a pilot study. *Clin Cosmet Investig Dermatol*. 2016;9:183–190.
21. Hexsel D, Hexsel C. The role of skin tightening in improving cellulite. *Dermatol Surg*. 2014;40:S180–S183.
22. Alam M, White LE, Martin N, et al. Ultrasound tightening of facial and neck skin: a rater-blinded prospective cohort study. *J Am Acad Dermatol*. 2010;62:262–269.
23. Suh DH, Shin MK, Lee SJ, et al. Intense focused ultrasound tightening in Asian skin: clinical and pathologic results. *Dermatol Surg*. 2011;37:1595–1602.
24. Alster TS, Tanzi EL. Noninvasive lifting of arm, thigh, and knee skin with transcutaneous intense focused ultrasound. *Dermatol Surg*. 2012;38:754–759.
25. Lee HS, Jang WS, Cha YJ, et al. Multiple pass ultrasound tightening of skin laxity of the lower face and neck. *Dermatol Surg*. 2012;38:20–27.
26. Sasaki GH, Tevez A. Clinical efficacy and safety of focused-image ultrasonography: a 2-year experience. *Aesthet Surg J*. 2012;32:601–612.
27. Fabi SG, Massaki A, Eimpunth S, et al. Evaluation of microfocused ultrasound with visualization for lifting, tightening, and wrinkle reduction of the décolletage. *J Am Acad Dermatol*. 2013;69:965–971.
28. Gold MH, Sensing W, Biron J. Use of micro-focused ultrasound with visualization to lift and tighten lax knee skin (1.). *J Cosmet Laser Ther*. 2014;16:225–229.
29. Goldberg DJ, Hornfeldt CS. Safety and efficacy of microfocused ultrasound to lift, tighten, and smooth the buttocks. *Dermatol Surg*. 2014;40:1113–1117.
30. Fabi SG, Goldman MP, Dayan SH, et al. A prospective multicenter pilot study of the safety and efficacy of microfocused ultrasound with visualization for improving lines and wrinkles of the décolleté. *Dermatol Surg*. 2015;41:327–335.
31. Rokhsar C, Schnebelen W, West A, et al. Safety and efficacy of microfocused ultrasound in tightening of lax elbow skin. *Dermatol Surg*. 2015;41:821–826.
32. Yutskovskaya Y, Kogan E, Leshunov E. A randomized, split-face, histomorphologic study comparing a volumetric calcium hydroxylapatite and a hyaluronic acid-based dermal filler. *J Drugs Dermatol*. 2014;13:1047–1052.
33. Anselem M, Radiesse: a novel rejuvenation treatment for the upper arms. *Clin Cosmet Investig Dermatol*. 2016;9:9–14.
34. Cogorno Wasylkowski V. Body vectoring technique with Radiesse for tightening of the abdomen, thighs, and brachial zone. *Clin Cosmet Investig Dermatol*. 2015;8:267–273.
35. Yutskovskaya Y, Kogan E. Improved neocollagenesis and skin mechanical properties after injection of diluted calcium hydroxylapatite in the neck and décolletage: a pilot study. *J Drugs Dermatol*. 2017;16:68–74.
36. Hexsel DM, Dal'forno T, Hexsel CL. A validated photonic cellulite severity scale. *J Eur Acad Dermatol Venerol*. 2009;23:523–528.
37. Junqueira LC, Bignolas G, Brentani RR. Picrosirius staining plus polarization microscopy, a specific method for collagen detection in tissue sections. *Histochem J*. 1979;11:447–455.
38. Arnoczky SP, Aksan A. Thermal modification of connective tissues: basic science considerations and clinical implications. *J Am Acad Orthop Surg*. 2000;8:305–313.
39. Marmur ES, Phelps R, Goldberg DJ. Clinical, histologic and electron microscopic findings after injection of a calcium hydroxylapatite filler. *J Cosmet Laser Ther*. 2004;6:223–226.
40. Berlin AL, Hussain M, Goldberg DJ. Calcium hydroxylapatite filler for facial rejuvenation: a histologic and immunohistochemical analysis. *Dermatol Surg*. 2008;34:S64–S67.
41. Carruthers JD, Carruthers JA, Humphrey S. Fillers and neocollagenesis. *Dermatol Surg*. 2014;40:S134–S136.
42. Fabi SG, Burgess C, Carruthers A, et al. Consensus recommendations for combined aesthetic interventions using Botulinum toxin, fillers, and microfocused ultrasound in the neck, décolletage, hands, and other areas of the body. *Dermatol Surg*. 2016;42:1199–1208.
43. Junqueira LC, Cossermelli W, Brentani R. Differential staining of collagens type I, II and III by Sirius Red and polarization microscopy. *Arch Histol Jpn*. 1978;41:267–274.
44. Casabona G, Michalany N. Microfocused ultrasound with visualization and fillers for increased neocollagenesis: clinical and histological evaluation. *Dermatol Surg*. 2014;40:S194–S198.
45. Velnar T, Bailey T, Smrkolj V. The wound healing process: an overview of the cellular and molecular mechanisms. *J Int Med Res*. 2009;37:1528–1542.
46. Werschler WP, Werschler PS. Long-term efficacy of micro-focused ultrasound with visualization for lifting and tightening lax facial and neck skin using a customized vectoring treatment method. *J Clin Aesthet Dermatol*. 2016;9:27–33.
47. Bass LS, Smith S, Busso M, et al. Calcium hydroxylapatite (Radiesse) for treatment of nasolabial folds: long-term safety and efficacy results. *Aesthet Surg J*. 2010;30:235–238.
48. Fabi SG, Goldman MP, Mills DC, et al. Combining microfocused ultrasound with botulinum toxin and temporary and semi-permanent dermal fillers: safety and current use. *Dermatol Surg*. 2016;42:S168–S176.

[назад к списку](#)

Общие рекомендации по проведению комбинированных эстетических вмешательств с применением ботулотоксина, филлеров и микрофокусированного ультразвука в области шеи, зоны декольте, рук и на других участках тела

SABRINA G. FABI, доктор медицины,* CHERYL BURGESS, доктор медицины, член Американской академии дерматологии[†], ALASTAIR CARRUTHERS, доктор медицины, член Королевской коллегии терапевтов Канады,[‡] JEAN CARRUTHERS, доктор медицины, член Королевского хирургического колледжа Канады,[‡] DORIS DAY, ДОКТОР МЕДИЦИНЫ,[§] KATE GOLDIE, доктор медицины, MARTINA KERSCHER, доктор медицины,[¶] ANDREAS NIKOLIS, доктор медицины, магистр наук, член Королевского хирургического колледжа Канады,[#] TATJANA PAVICIC, доктор медицины,^{**} NARK-KYOUNG RHO, доктор медицины,^{††} BERTHOLD RZANY, доктор медицины, МАГИСТР НАУК,^{‡‡} SONJA SATTLER, доктор медицины,^{§§} KYLE SEO, доктор медицины,¹¹¹¹ WILLIAM PHILIP WERSCHLER, доктор медицины,^{¶¶} и GERHARD SATTLER, доктор медицины^{##}

АКТУАЛЬНОСТЬ Популярность эстетических процедур в области лица способствовала появлению более выраженных расхождений между участками, на которых производилось лечение, и участками, по-прежнему свидетельствующими об истинном возрасте пациента. Несмотря на то, что многие участки тела часто требуют проведения многочисленных терапевтических процедур с целью оптимального омоложения, комбинированная терапия для конкретных областей до сих пор окончательно не определена.

ЦЕЛЬ Разработать рекомендации по оптимальному комбинированию и идеальной последовательности применения ботулотоксина (БТ), гиалуроновой кислоты, кальция гидроксипатита (СаНА) и микрофокусированного ультразвука с визуализацией на различных участках тела за пределами области лица при всех фототипах кожи.

МЕТОДЫ Под руководством дипломированного координатора объединились пятнадцать специалистов. Консенсус считался достигнутым при одобрении 75 % - 94 % всех участников, в то время как согласие 95 % и более обозначало достижение полного консенсуса.

РЕЗУЛЬТАТЫ Предоставлены рекомендации по лечению области шеи, зоны декольте и кистей рук, включая временные рамки и последовательность конкретных процедур, которые проводятся одновременно или в ходе нескольких курсов лечения. Для лечения верхней части рук, живота, ягодиц и коленей вместо консенсуса предложены официальные заключения.

ВЫВОД Омоложение участков тела за пределами лица часто требует проведения различных процедур для достижения оптимальных результатов у пациентов со значительными возрастными изменениями. Рекомендовано проведение дополнительных клинических исследований, направленных на повышение осведомленности о лечении различных участков тела за пределами лица и предоставление врачам-клиницистам наилучших доказательств, касающихся использования лучших методов лечения.

Компания «Мерц Фармасьютикалз ГмбХ» поддержала Ванкуверское согласительное совещание и разработку этих рекомендаций. Содержание публикации отражает независимые мнения и опыт экспертов. Авторы сообщают о наличии финансовых взаимоотношений со следующими компаниями: С. Burgess является консультантом в компаниях «Аллерган», «Галдерма С.А.» и «Мерц Фармасьютикалз». J. Carruthers и A. Carruthers являются консультантами и исследователями в компаниях «Аллерган», «Альфеон», «Кутера», «Мерц

Фармасьютикалз» и «Реванс». S.G. Fabi является консультантом и исследователем в компании «Аллерган», «Галдерма С.А.», «Люменис», «Мерц Фармасьютикалз», «Реванс» и «Зелтик». A. Nikolis является консультантом в компаниях «Аллерган», «Галдерма С.А.» и «Мерц Фармасьютикалз». T. Ravicis является консультантом, лектором и членом консультативного совета в компании «Мерц Фармасьютикалз», консультантом и лектором в компаниях «Дермасьютик», «Эуцерин» и «Галдерма С.А.», и консультантом в компаниях «Инсен» и «Китера». N.K. Rho является членом консультативного совета, лектором и консультантом в компаниях «Аллерган», «Меди-Токс Инк.» и «Мерц Фармасьютикалз». V. Rzanу является консультантом и/или лектором в компаниях «Крома Фарма», «Галдерма», «Инсен» и в их дистрибьюторах, а также в компании «Мерц Фармасьютикалз». W.P. Werschler является членом консультативного совета, врачом-исследователем, консультантом и/или лектором для компаний «Аллерган», «Галдерма», «Мерц Фармасьютикалз», «Неотетикс», «Нювессе», «Реванс», «Сунева» и «Альтера». Остальные авторы заявили об отсутствии значимого конфликта интересов со спонсорами.

*Косметическая лазерная дерматология, Сан Диего, Калифорния; [†]Центр дерматологии и дерматологической хирургии, Вашингтон, округ Колумбия; [‡]Университет Британской Колумбии, Ванкувер, Канада; [§] Дэй Дерматология и эстетика, Нью-Йорк, Нью-Йорк; Европейская медицинская эстетика Лтд., Лондон, Великобритания; [¶] Гамбургский университет, Гамбург, Германия; [#] Виктория Парк Медиспа, Монреаль, Канада; ^{**} Частная практика в дерматологии и эстетике, Мюнхен, Германия; [§] Лидерз Клиник, Сеул, Корея; ^{**}RZANY & HUND, Берлин, Германия; ^{§§x} Розенпаркклиник, Дармштадт, Германия; ^{////} Сеульский Национальный Университет, Сеул, Корея; ^{¶¶} Университет Вашингтона, Сиэтл, Вашингтон; ^{###} Розенпаркклиник, Дармштадт, Германия.

©2016 Американское общество дерматологической хирургии, Инк. Опубликовано Уолтерс Клувер Хелс, Инк. Все права защищены. ISSN: ДЕРМАТОЛОГИЧЕСКАЯ ХИРУРГИЯ 10.1097/DSS.0000000000000869

Растущая популярность эстетических процедур в области лица привела к росту необходимости проведения процедур за его пределами, поскольку пациенты часто ощущают явный контраст между помолодевшим лицом и остальными участками тела, такими как шея, зона декольте (область груди) и кисти рук. Особенно это касается зоны шеи и декольте, где возрастные и вызванные воздействием ультрафиолетовых лучей истончение кожи и липоатрофия приводят к усилению видимости мышц и морщин, а также возникают другие признаки фотоповреждения, такие как лентиго, телеангиэктазии и дисхромия.^{1,2} Подобным же образом, на тыльной поверхности кистей рук легко проявляются признаки старения, с усилением контуров мышц, сухожилий и костей, увеличением межпальцевых промежутков и выпячиванием сетки вен.³ Даже области тела, не подвергающиеся регулярному воздействию солнечного излучения - плечи, живот, ягодицы и колени - характеризуются процессами внутреннего старения, на которые не всегда можно воздействовать адекватно, не прибегая к медицинскому вмешательству. В ответ на это неуклонно растёт спрос на проведение эстетических процедур на различных участках тела за пределами лица. Несмотря на то, что для достижения оптимальных эстетических результатов часто необходимо сочетание нескольких методик, руководства по применению комбинированной терапии области лица или тела до настоящего времени опубликованы не были.

Методы

В июне 2015 г. 15 экспертов собрались в Ванкувере, Канада, чтобы обсудить практические рекомендации по проведению комбинированной терапии области лица и тела, используя три вида процедур, которые рассматриваются как безопасные для применения у пациентов со всеми типами кожи по Фицпатрику: ботулотоксин (БТ), кальция гидроксипатит (СаНА), гиалуроновая кислота (ГК) и микрофокусированный ультразвук с визуализацией (МФУ-В). Дискуссия фокусировалась не только на применении оптимальных комбинаций для конкретных показаний, но и на выборе эффективной последовательности процедур и их временных рамок лечения при одновременном использовании методов или их поэтапном внедрении в ходе нескольких визитов. Экспертная группа включала специалистов по дерматологии, пластической хирургии, офтальмологии и клинической эпидемиологии. До начала заседания, под руководством обученного методиста, участники заполняли опросник по вопросам ежедневной клинической практики, который лег в основу презентаций и обсуждений. Консенсус достигался при одобрении 75 % - 94 % всех участников, в то время как одобрение \geq 95 % обозначало достижение полного консенсуса.

Подробные описания отдельных методов, обоснование конкретных последовательностей процедур, а также данные о безопасности и синергизме комбинированных методов лечения были опубликованы в тандеме с общими рекомендациями по эстетическому омоложению лица.⁴ Данная статья фокусируется на рекомендациях по проведению ранних вмешательств (отсутствие или минимальные признаки старения) и эстетическому восстановлению (умеренные или очень выраженные возрастные изменения) зоны шеи, декольте и кистей рук, с оценкой по различным утверждённым шкалам.⁵⁻⁷ Отсутствие данных или клинического опыта проведения комбинированных эстетических вмешательств на других участках тела за пределами лица затрудняло формирование четких общих рекомендаций для проведения терапии в этих зонах. В результате, вместо этого были предложены официальные заключения для эстетического восстановления плеч, живота, ягодиц и коленей.

Ограничения и сильные стороны

Скульптурирование и омоложение тела включает широкий ряд показаний и располагает рядом терапевтических методов. Предпринималось множество попыток установления клинической эффективности различных методов для применения по каждому из показаний. Однако всестороннее обсуждение всех возможных вмешательств и их комбинаций выходило за рамки согласительного совещания и последующих отчётов. По причинам целесообразности эти

рекомендации фокусируются на трёх видах вмешательств. Мы надеемся, что данная статья - первый консенсусный доклад о комбинированном применении БТ, инъекционных филлеров и МФУ-В для областей тела за пределами лица - поможет лечащим врачам в принятии решений о том, какие виды вмешательств следует использовать для конкретных показаний и в какой последовательности их применять.

Индивидуальная парадигма лечения

Поскольку возрастные изменения кожи или контуров тела характеризуются выраженной индивидуальной изменчивостью, омоложение начинается с тщательной оценки скелетных изменений, степени и локализации снижения объема, анатомии мышц и их движений, внешнего вида складок и морщин, а также состояния кожи, что позволяет выработать индивидуальный план лечения (Таблица 1). Лишь в редких случаях оптимальные результаты могут быть достигнуты в ходе одного визита или при проведении монотерапии, особенно для пациентов, стремящихся к «чудесам» восстановления красоты. В некоторых областях тела необходимо проведение нескольких процедур в ходе нескольких визитов. Надлежащий уровень информированности пациентов о природе старения и необходимости проведения поддерживающих и контрольных визитов - ключ к удовлетворённости лечением и увеличению длительности результатов.

ТАБЛИЦА 1. Рекомендации по подбору индивидуальной схемы лечения

Сформулируйте детальный индивидуальный план лечения, основанный на тщательной оценке анатомических характеристик и признаков старения и/или фотоповреждений.

Обсудите проведение контрольных и поддерживающих курсов лечения (при необходимости) для поддержания или продления эстетических результатов.

Профилактика: Высококачественный уход за кожей

Ежедневный уход за кожей, включая средства защиты от ультрафиолетового излучения широкого спектра действия на основе минералов, например, оксида цинка или диоксида титана, на участках тела, подвергающихся воздействию солнца, рекомендуется в качестве защиты первой линии от фотоповреждений и воздействия окружающей среды в областях, регулярно подвергающихся инсоляции (Таблица 2). Косметические средства для местного применения позволяют поддерживать и улучшать состояние и внешний вид кожи. Многие косметические составы содержат комбинации питательных веществ для кожи и антивозрастные ингредиенты - антиоксиданты и витамины, увлажняющие компоненты, ретиноиды, пептиды, факторы роста и вещества для отбеливания кожи, - которые, как было показано, значительно улучшают текстуру кожи, осветляют участки гиперпигментации и снижают выраженность мимических морщин.⁸⁻¹²

Комбинированная терапия: Шея

Как правило, шея, не прикрытая одеждой и доступная взору окружающих лиц, обычно оценивается как анатомическое продолжение лица. Скопление жировой ткани, вялость кожи и птоз подлежащих анатомических структур шеи, наряду с регулярными скручивающими и поворотными движениями и сокращением подкожной мышцы шеи, крупной плоской кожной мышцы, простирающейся от верхней части декольте до середины щеки, часто приводят к

появлению заметных платизмальных тяжей, горизонтальных морщин (так называемых линиям ожерелья) и обвисанию кожи.² Подход к омоложению кожи шеи первоначально заключается в определении показания(-й) к лечению, после чего составляется соответствующий план (Таблица 3).

ТАБЛИЦА 2. Рекомендации по повышению приверженности к проведению длительного высококачественного ухода за кожей

Для кожи, подверженной воздействию солнца (область шеи, зона декольте и кисти рук) ежедневно используйте средства защиты от ультрафиолетового облучения широкого спектра действия на основе минералов, с показателем SPF не менее 30.

На всех участках тела дополнительно используйте увлажняющее средство с восстановительными свойствами, призванное улучшить качество и внешний вид кожи.

Профилактика и раннее вмешательство

Ранние терапевтические вмешательства в области шеи фокусируются на профилактике образования видимых платизмальных тяжей; при этом в качестве терапии первой линии выступает БТ.¹³⁻¹⁵ Необходимо соблюдать осторожность, чтобы избежать введения слишком больших доз (> 50 ЕД), которые могут оказать влияние на функцию сгибателей шеи и мышц, участвующей в акте глотания. При необходимости к терапии может быть добавлен микрофокусированный ультразвук с визуализацией и введением микроаликвот филлеров на основе ГК с низкой степенью вязкости или СаНА, разведённых в соотношении 1:1 или 1:2 стерильным физиологическим раствором или лидокаином, что стимулирует неоколлагеногенез, снижает выраженность мелких морщин и улучшает текстуру кожи (Рисунок 1).¹⁶⁻¹⁹

Эстетическое восстановление

Более выраженные возрастные изменения часто требуют комбинации нескольких вмешательств для получения оптимальных результатов, начиная с инъекций БТ при выраженных платизмальных тяжях и заканчивая применением МФУ-В при снижении эластичности кожи под подбородком.²⁰⁻²⁴ Для лечения дисхромии кожи, являющейся результатом фотоповреждения, могут использоваться лазеры и фототерапия. Фракционные углекислотные лазеры обеспечивают поверхностную подтяжку кожи,²⁵ особенно при

ТАБЛИЦА 3. Рекомендации по проведению комбинированных эстетических вмешательств в области шеи

Показание	Раннее вмешательство:	
	Первая линия терапии	Восстановление
Шея	Первая линия терапии БТ* Вторая линия терапии: МФУ-В Третья линия терапии: ГК с низкой вязкостью и/или разведённый СаНА*	Первая линия терапии БТ* Вторая линия терапии: МФУ-В* Третья линия терапии: ГК с низкой вязкостью и/или разведённый СаНА*
*Полный консенсус. БТ - ботулотоксин; СаНА - гидроксипатит кальция; ГК - гиалуроновая кислота; МФУ-В - микрофокусированный ультразвук с визуализацией.		

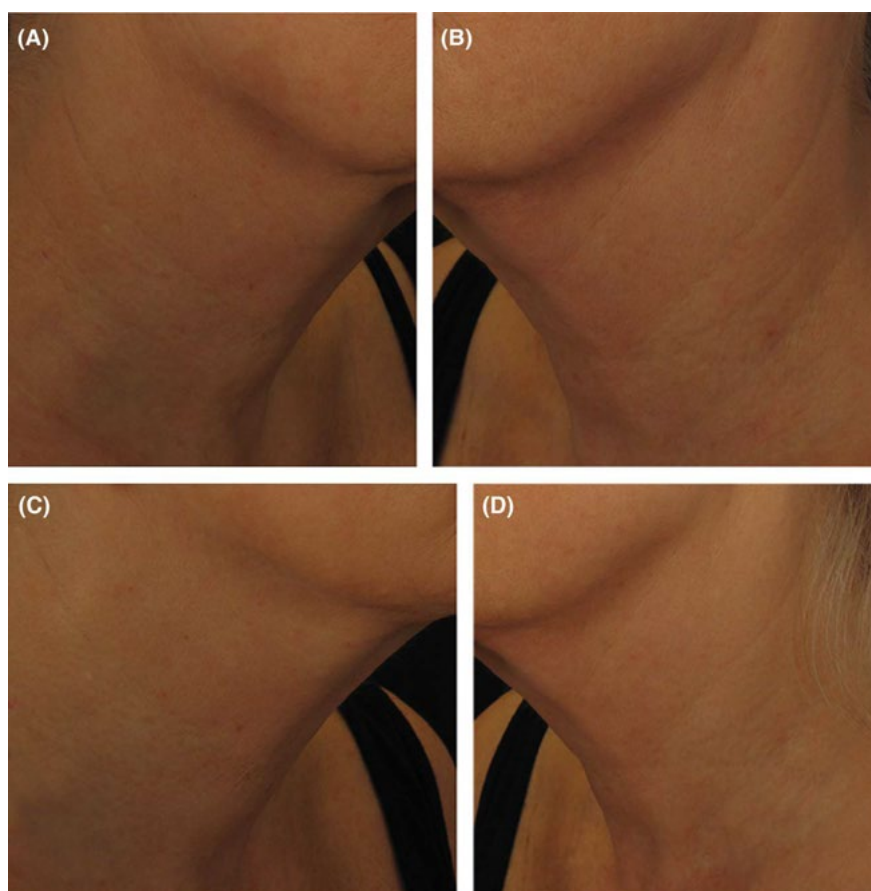


Рисунок 1. Область шеи до (А и В) и через 12 недель (С и D) после введения 1,5 мл гидроксиапатита кальция, разведённого в соотношении 1:1 2 % лидокаином, с применением техники микропроколов (около 25 инъекционных точек с введением 0,02 - 0,04 мл на одну инъекцию). С разрешения доктора медицины Мартины Кершер.

применении в комбинации с МФУ-В,²⁶ тогда как монополярный радиочастотный (RF) лифтинг повышает эластичность кожи.²⁷ Инъекции ботулотоксина в платизмальные тяжи иногда могут снижать степень выраженности тонких горизонтальных морщин без каких-либо дополнительных методов лечения; однако препараты ГК с низкой вязкостью или разведённый СаНА могут эффективно воздействовать на остаточные более глубокие «линии ожерелья», не поддающиеся воздействию нейромодуляторов и процедур подтяжки кожи в монотерапии.

Последовательность и временные рамки

Несмотря на то, что в идеальном варианте следует проводить процедуры с интервалом в одну или две недели, которые дают возможность для устранения побочных эффектов и, в случае с «линиями ожерелья», для оценки потребности в проведении дальнейшей терапии филлерами, часто различные процедуры проводятся в один и тот же день в связи с временными ограничениями или особенностями планирования. Ботулинический токсин и филлеры мягких тканей могут вводиться совместно в ходе одного и того же визита в любой последовательности. Подобным же образом, введение БТ и процедуры с МФУ-В могут производиться совместно в ходе одного и того же визита, без снижения эффективности, увеличения степени распространения токсина или развития каких-либо других нежелательных эффектов.²⁸ Консенсус экспертов рекомендует сначала проводить процедуры подтяжки кожи, а

затем инъекционную терапию.

Комбинированная терапия зоны декольте

Зона груди и декольте особенно чувствительна к воздействию УФ излучения. Фотоповреждение кожи усиливает эффекты внутреннего старения, что приводит к дряблости и атрофии кожи, появлению складок и морщин, усилению шероховатости кожи, гиперпигментации и возникновению телеангиоэктазий.¹ Кожа зоны декольте обладает более тонким эпидермисом и дермой, по сравнению с областью лица, с неравномерным распределением подкожного жира и относительной скудностью оволосения, что осложняет проведение глубоких или абляционных процедур; кожа области груди характеризуется низкой регенерацией и более высокой тенденцией к образованию рубцов.¹ Неабляционные лазеры, светотерапия, МФУ-В и филлеры могут безопасно использоваться в зоне декольте без риска развития нежелательных явлений (Таблица 4).

ТАБЛИЦА 4. Рекомендации по проведению комбинированной эстетической терапии зоны декольте

<i>Показание</i>	<i>Раннее вмешательство</i>	<i>Восстановление</i>
Зона декольте	ГК с низкой вязкостью и/или разведённый СаНА*	Первая линия терапии МФУ-В* Вторая линия терапии: ГК с низкой вязкостью и/или разведённый СаНА*
*Полный консенсус. СаНА - гидроксипатит кальция; ГК - гиалуроновая кислота; МФУ-В - микрофокусированный ультразвук с визуализацией.		

Профилактика и раннее вмешательство

Профилактические меры для людей молодого возраста или лиц с незначительными возрастными изменениями в области декольте заключаются в ежедневном применении высококачественных средств защиты от ультрафиолетового излучения широкого спектра действия и местных средств, предназначенных для стимуляции выработки нового коллагена, чтобы предотвратить возникновение морщин и дряблости кожи и поддерживать равномерный оттенок кожи. Введение небольших аликвот ГК с низкой вязкостью или разведённого СаНА при помощи техники микропроколов может мягко стимулировать неоколлагеногенез, повысить уровень гидратации кожи, снизить выраженность шероховатости кожи и повысить её эластичность.^{16,17,19}

Эстетическое восстановление

Пациентам с выраженными морщинами необходимы восстановительные виды лечения с применением дополнительных методов. Будучи ориентированным на тканевые уровни кожи - сетчатый слой дермы, связки Купера, на фиброзно-мышечную ткань большой грудной мышцы, МФУ-В является единственной технологией, одобренной Управлением США по контролю за качеством пищевых продуктов и лекарственных средств (FDA) для снижения выраженности морщин в области декольте и, как было показано, для создания выраженного эффекта лифтинга, подтяжки кожи и снижения выраженности мимических морщинок и морщин в

области груди.^{29,30} Препараты ГК с низкой вязкостью или СаНА, разведённые в соотношении 1:1 или 1:2 стерильным физиологическим раствором или лидокаином, могут добавляться по мере необходимости для лечения более глубоких морщин, которые не отвечают на изолированную терапию МФУ-В.

Омоложение дермы и эпидермиса может осуществляться при помощи поверхностных химических пилингов, неабляционных лазеров и аппаратов светотерапии. Интенсивный импульсный свет (IPL) снижает выраженность мимических морщинок и морщин, гиперпигментации, телеангиоэктазий, улучшает текстуру кожи и уменьшает степень эритемы.³¹ Q-switched лазеры и неабляционные фракционные лазеры воздействуют на различные признаки лёгкого или выраженного фотостарения кожи области груди.¹

Последовательность и временные рамки

Для омоложения кожи груди МФУ-В часто используется одновременно с небольшими количествами ГК, что способствует улучшению тонуса, текстуры и увлажнения кожи; при этом первыми должны проводиться процедуры подтяжки кожи. На последующем визите рекомендуется произвести оценку необходимости в повторном проведении процедуры МФУ-В или добавлении филлеров в терапии выравнивания морщин.

Лечение возрастной кожи кистей рук

Кисти рук, как область шеи и зона декольте, являются одной из наиболее видимых частей тела и нередко достаточно явно демонстрируют признаки старения кожи. Несоответствие между заново помолодевшим лицом и руками с признаками старения может становиться тягостным явлением для всё большего числа пациентов.³ Воздействие солнца, трения, экстремальных температур, частое применение химических веществ (например, моющих средств, бытовых чистящих средств), истончение дермы и потеря эластичности способствуют нарушению окраски кожи, неравномерности текстуры, усилению контуров костей, сухожилий и вен. На все вышеперечисленные признаки можно воздействовать путём введения филлеров мягких тканей (Таблица 5),³² в то время как лазеры и IPL могут визуальнo снизить выраженность морщин, неравномерной пигментации и солнечного лентиго, а также улучшить текстуру кожи.³

Профилактика и раннее вмешательство

Раннее вмешательство фокусируется на проведении профилактических мероприятий с выбором соответствующих схем защиты кожи от влияния окружающей среды. Для воздействия на ранние признаки фотоповреждения, легкой стимуляции продукции коллагена и улучшения текстуры кожи может использоваться IPL. Инъекции ГК с низкой вязкостью или разведённого СаНА также могут применяться для стимуляции неоколлагеногенеза и улучшения качества кожи.

ТАБЛИЦА 5. Рекомендации по проведению эстетической терапии кистей рук

<i>Показание</i>	<i>Раннее вмешательство</i>	<i>Восстановление</i>
Кисти рук	ГК с низкой вязкостью и/или разведённый СаНА*	Первая линия: разведённый СаНА* Вторая линия: ГК с низкой вязкостью
*Полный консенсус. СаНА - гидроксиапатит кальция; ГК - гиалуроновая кислота.		

Эстетическое восстановление

У пациентов более старшего возраста с более выраженными признаками старения процедуры омоложения включают восполнение утерянного объёма тканей при помощи контурной пластики, что позволяет устранить скелетированный вид кистей рук. Гидроксиапатит кальция в смеси с лидокаином впервые был использован вне зарегистрированных показаний в области кистей рук в 2007 году;³³ с этого времени он очень успешно применялся при помощи различных техник и в различных разведениях у большого числа пациентов (Рисунок 2).³⁴⁻⁴⁰ В июне 2015 года СаНА стал первым и единственным филлером, получившим одобрение FDA для коррекции утерянного объёма тыльной поверхности кистей рук и препаратом первого выбора, имеющим продолжительность действия от 12 до 24 месяцев.^{34,36,40} Препараты ГК низкой вязкости с лидокаином или без такового также продемонстрировали способность снижать выраженность морщин, венозного рисунка и выступающих костей, а также степень атрофии дермы на период от 6 до 9 месяцев.^{3,41}

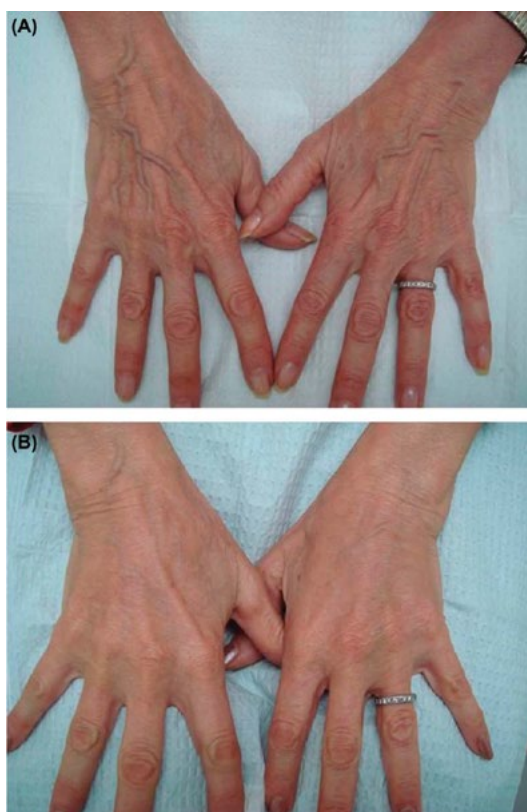


Рисунок 2. Внешний вид кистей рук до (А) и после (В) введения 1,3 мл гидроксиапатита кальция, разведённого 0,5 мл лидокаина без адреналина и введённого иглой при помощи «депо»-техники в 3 различных участка кожи, с последующим её массажем до полного смешивания с тканями и разглаживания поверхности. С разрешения доктора медицины Дорис Дэй

Улучшения внешнего вида кожи кистей рук с признаками фотостарения можно добиться при помощи химических пилингов, аппаратов светотерапии и лазеров, хотя более глубокие и более инвазивные процедуры требуют более длительного периода восстановления и сопровождаются большим риском побочных эффектов, связанных с лечением. IPL - эффективный метод лечения телеангиоэктазий, эритемы, солнечного лентиги и веснушек.⁴² Q-switched лазеры эффективно устраняют эпидермальную пигментацию и часто используются для лечения

лентигиноза и оптимального омоложения в комбинации с неабляционными фракционными лазерами.³

Эстетические вмешательства для участков тела за пределами лица

Почти каждый участок тела может быть подвергнут коррекции при помощи эстетических вмешательств, начиная с коленей, бёдер и голеней и заканчивая локтями и пальцами. Каждый пациент и клинический сценарий являются индивидуальными и требуют проведения тщательной оценки с последующей диагностикой; на большинстве участков тела для достижения оптимальных эстетических результатов необходимо комбинированное применение двух или большего числа вмешательств, некоторые из которых выходят за рамки данной статьи. Кроме того, зачастую скудные клинические данные и отсутствие четких терапевтических программ затрудняют процесс вынесения веских рекомендаций по лечению различных участков тела за пределами лица. Вместо этого, члены консенсусной группы предлагают короткие официальные заключения по проведению эстетических вмешательств в некоторых избранных областях тела.

Плечи

Плечи является видимым участком тела и важная область, вызывающей обеспокоенность по эстетическим причинам. Процесс старения снижают эластичности кожи и вызывают накопление жира, на который невозможно воздействовать только путём соблюдения диеты и выполнения физических упражнений и который трудно скрыть от посторонних глаз без помощи одежды.^{43,44} Несмотря на то, что коррекция кожи, обвисшей по типу «крыльев летучей мыши» традиционно требует хирургического подхода, некоторые обнадеживающие исследования также указывают на эффективность и менее инвазивных вмешательств. В ходе небольшого исследования 16 женщинам проводилось 3 процедуры с введением небольших аликвот ГК в средние и глубокие слои дермы плеч, что значительно увеличило гидратацию рогового слоя и эластичность кожи, постепенно повышая её плотность, в результате чего кожа стала выглядеть более гладкой, светлой и объёмной.⁴³ Подобным же образом, было показано, что повторные инъекции СаНА с лидокаином повышают плотность и толщину кожи и эластичность на протяжении 4 месяцев после лечения, хотя продолжительное увеличение объёма по всей видимости объясняется коллаген-стимулирующими свойствами филлера.^{44,45} При легкой степени дряблости и неравномерной пигментации также могут использоваться аппараты для контурной пластики тела на основе различных свойств энергии лазеров. В одном клиническом случае при применении фракционного углекислотного лазера было отмечено улучшение на 50 - 75 % в виде снижения выраженности морщин, подтяжки кожи и устранения пигментации на протяжении 6 месяцев после процедуры, без развития значимых побочных эффектов.⁴⁶ Микросфокусированный ультразвук с визуализацией существенно улучшает контуры кожи, оказывает эффект лифтинга и подтяжки задней поверхности руки и локтя (Рисунок 3) и медиальной поверхности руки.⁴⁷⁻⁴⁹ Дополнительные исследования для оценки длительности результатов - в особенности, при использовании филлеров в комбинации с другими видами терапии - и для идентификации пациентов, наиболее подходящих для процедур улучшения контуров рук, помогут более точно охарактеризовать неинвазивные методы лечения для применения по наиболее актуальным косметическим показаниям, несмотря на то, что пациенты с выраженной тучностью и дряблостью кожи обычно требуют применения более инвазивных методов, таких, как традиционная брахиопластика.⁵⁰

Живот

Внешний вид области живота на протяжении многих лет зависит от ряда внешних причин - к примеру, соблюдение диеты, выполнение физических упражнений и беременность у женщин, наряду с генетическими факторами и внутренними возрастными изменениями. Перечисленные

ниже виды лечения направлены на показания от липогипертрофии и изменения контуров тела до проявлений дермального эластоза (после беременности или значительной потери веса). Микрофокусированный ультразвук с визуализацией может использоваться для подтяжки избыточной кожи в области живота,⁴⁸ а тело-векторная методика с применением инъекций СаНА, разведённого лидокаином, продемонстрировала способность заметно снижать дряблость кожи и повышать её плотность и толщину в области живота и бёдер.⁴⁵ В ходе одного исследования сравнивались процедуры микроигльчатого радиочастотного лифтинга и фракционного углекислотного лифтинга в виде монотерапии и в комбинации у пациентов со стриями, и было показано, что наилучшие результаты достигались путём комбинирования обоих методов. Кроме того, результаты последующей биопсии кожи указали на увеличение плотности эпидермиса и повышение числа коллагеновых волокон после проведения комбинированной терапии.⁵¹ У 12 пациентов с дряблостью кожи живота монополярный радиочастотный лифтинг способствовал снижению окружности талии в среднем на 1,4 см через 1 месяц после лечения, с признаками гибели адипоцитов, индуцированной термическим повреждением.²⁷ Однако эти процедуры часто являются неэффективными в ситуации чрезмерного ожирения, когда дефект может быть устранен только хирургическим путем, если диета и физические упражнения не принесли результата.⁵⁰

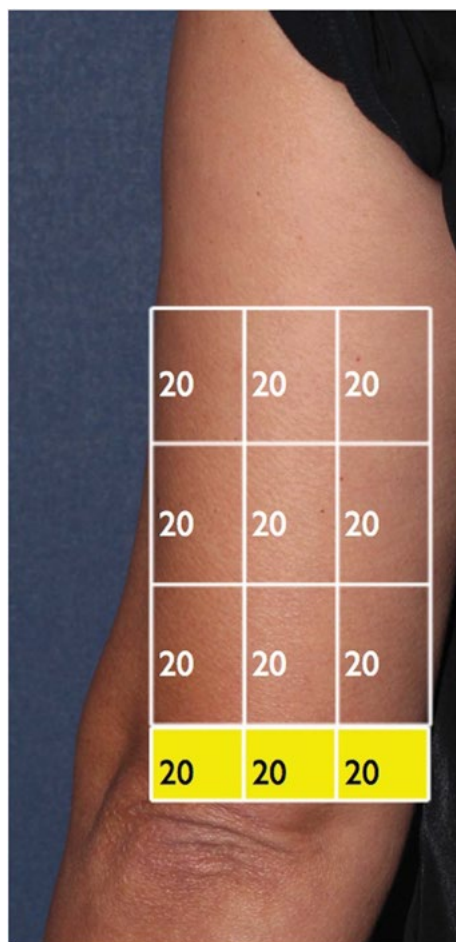


Рисунок 3. Методика лечения микрофокусированным ультразвуком с визуализацией в области задней части руки/локтя В общей сложности, на задней поверхности каждой руки и в области локтя использовалось 180 - 240 терапевтических линий для датчика 4,5 мм 4 МГц ($\pm 10\%$), 180 - 240 терапевтических линий для датчика 3,0 мм, 7 МГц ($\pm 10\%$) и 60 - 80 терапевтических линий для датчика 1,5 мм 10 МГц ($\pm 10\%$).^{41,43} С разрешения доктора медицины Сабрины Фаби (Sabrina Fabi).

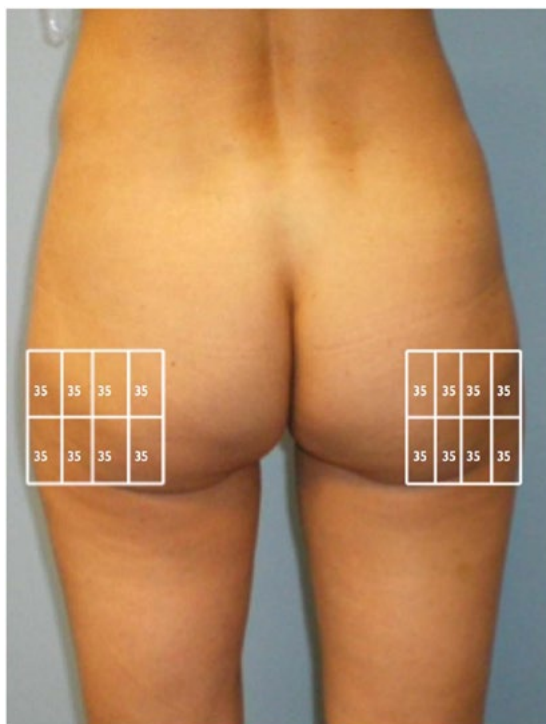


Рисунок 4. Методика лечения микрофокусированным ультразвуком с визуализацией в области ягодиц. В общей сложности, в области каждой из ягодиц использовалось 240 - 280 терапевтических линий для датчика 4,5 мм 4 МГц ($\pm 10\%$) и 240 - 280 терапевтических линий для датчика 3,0 мм, 7 МГц ($\pm 10\%$).⁴⁷ С разрешения доктора медицины Сабрины Фаби (Sabrina Fabi).

Область ягодиц

Ягодицы играют важную роль в поддержании или улучшении контуров тела. У пациентов наблюдается широкий спектр жалоб: генерализованная липогипертрофия или липогипотрофия, неровность контуров кожи, обвисание ягодиц (птоз), локализованная жировая атрофия в результате сдавливания бедренной кости у лиц, длительно находящихся в положении сидя, возрастное изменение окраски кожи и связанная с целлюлитом неровность контуров кожи.

Филлеры могут использоваться в виде монотерапии для проведения пластики и устранения несовершенств поверхности кожи^{52,53} либо в комбинации с МФУ-В для эффективного лифтинга, подтяжки и разглаживания кожи в области ягодиц (Рисунок 4).^{54,55} Однако эффективность применения МФУ-В в области ягодиц зависит от причины снижения эластичности кожи; у лиц с более высоким индексом массы тела (около 40 кг/м²), у которых обвисание скорее может быть связано с объёмом кожи, а не с её дряблостью, не будет достигнуто эстетическое улучшение на фоне изолированной подтяжки тканей.⁴⁸ Наконец, ни один тип процедур не приведёт к улучшению всех аспектов, и для достижения максимальной степени удовлетворённости лечением необходимо сочетание нескольких методов.^{52,55}

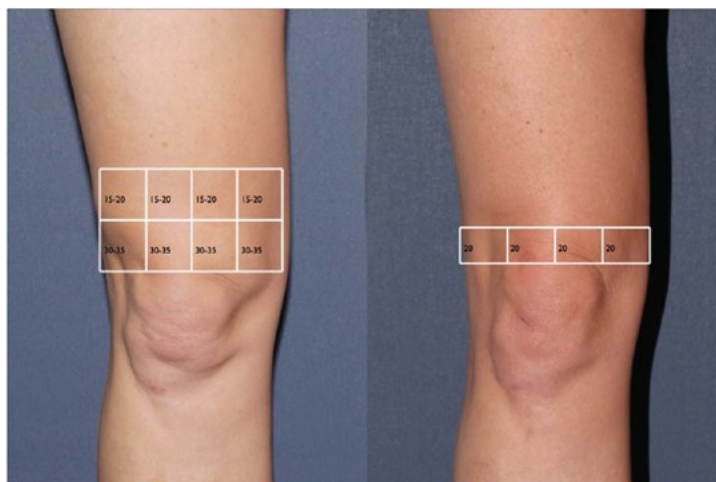


Рисунок 5. Методика лечения микрофокусированным ультразвуком с визуализацией в области колен В общей сложности, в области каждого колена использовалось 180 - 240 терапевтических линий для датчика 4,5 мм 4 МГц ($\pm 10\%$), 180 - 240 терапевтических линий для датчика 3,0 мм, 7 МГц ($\pm 10\%$) и 60 - 80 терапевтических линий для датчика 1,5 мм 10 МГц ($\pm 10\%$).^{41,48}

Колени

Морщинистость и обвисание кожи над коленями могут являться одним из наиболее заметных индикаторов возраста даже у находящихся в относительно хорошей физической форме пациентов. Несколько небольших исследований продемонстрировали обнадеживающие результаты лечения дряблости кожи в области колен при помощи МФУ-В.^{47,48,56} Были показаны заметные клинические улучшения со стороны текстуры кожи и выраженности морщин, в частности, после проведения двухплоскостной терапии датчиками 4 и 7 МГц на глубине 4,5 и 3,0 мм, соответственно (Рисунок 5). Общее количество складок на одном колене варьировало от 272 линий⁴⁸ до 480.⁵⁶ До 86 % пациентов с признаками дряблости кожи отмечали эффект лифтинга и подтяжки кожи на контрольных визитах через 3 и 6 месяцев после лечения.⁵⁶ Необходимо проведение более крупных исследований, чтобы определить оптимальное количество линий для достижения максимального улучшения.

Основные положения

Растущая популярность неинвазивных или минимально инвазивных эстетических процедур в области лица на протяжении последнего десятилетия способствовала возрастанию потребности в проведении вмешательств на других участках тела, таких как шея, зона декольте, кисти рук и другие зоны, часто с применением комбинированных методов. Данные руководства и официальные заключения представляют мультимодальный подход к эстетическим вмешательствам на разных участках тела, с применением нейротоксинов, филлеров мягких тканей и аппаратов для подтяжки кожи, как для вмешательства на ранних стадиях или профилактики, так и для восстановительных мероприятий по снижению выраженности признаков старения и нивелирования повреждающих эффектов солнечного излучения. Проведение дальнейших исследований гарантирует повышение осведомленности о необходимости проведения вмешательств на участках тела за пределами лица и предоставления клиницистам клинических данных и рекомендаций по лечению.

Ссылки

1. Peterson JD, Goldman MP. Rejuvenation of the aging chest: a review and our experience. *Dermatol Surg* 2011;37:555–71.
2. Dayan SH, Arkins JP, Chaudhry R. Minimally invasive neck lifts: have they replaced neck lift surgery? *Facial Plast Surg Clin North Am* 2013;21:265–70.
3. Fabi SG, Goldman MP. Hand rejuvenation: a review and our experience. *Dermatol Surg* 2012;38:1112–27.
4. Carruthers J, Burgess C, Day D, Fabi SG, et al. Consensus recommendations for combined aesthetic interventions in the face using botulinum toxin, fillers, and energy-based devices. *Dermatol Surg* 2016; 42:586–97.
5. Carruthers A, Carruthers J, Hardas B, Kaur M, et al. A validated hand grading scale. *Dermatol Surg* 2008;34(Suppl 2):S179–83.

6. Sattler G, Carruthers A, Carruthers J, Flynn TC, et al. Validated assessment scale for neck volume. *Dermatol Surg* 2012;38:343–50.
7. Landau M, Geister T, Leibou I, Blessmann-Gurk B, et al. Validated assessment scales for décolletée wrinkling and pigmentation. *Dermatol Surg* 2016;42:842–52.
8. Gold MH, Goldman MP, Biron J. Efficacy of a novel skin cream containing a mixture of human growth factors and cytokines for skin rejuvenation. *J Drugs Dermatol* 2007;6:197–201.
9. Lupo ML, Cohen JL, Rendon ML. Novel eye cream containing a mixture of human growth factors and cytokines for periorbital skin rejuvenation. *J Drugs Dermatol* 2007;6:725–9.
10. Gold MH, Biron J. Efficacy of a novel hydroquinone-free skin-brightening cream in patients with melasma. *J Cosmet Dermatol* 2011;10:189–96.
11. Dreher F, Draelos ZD, Gold MH, Goldman MP, et al. Efficacy of hydroquinone-free skin-lightening cream for photoaging. *J Cosmet Dermatol* 2013;12:12–7.
12. Monheit GD, Dreher F. Comparison of a skin-lightening cream targeting melanogenesis on multiple levels to triple combination cream for melasma. *J Drugs Dermatol* 2013;12:270–4.
13. Carruthers J, Fagien S, Matarasso SL. Consensus recommendations on the use of botulinum toxin type A in facial aesthetics. *Plast Reconstr Surg* 2004;114(Suppl):1S–22S.
14. Carruthers J, Fournier N, Kerscher M, Ruiz-Avila J, et al. The convergence of medicine and neurotoxins: a focus on botulinum toxin type A and its application in aesthetic medicine—a global, evidence-based botulinum toxin consensus education initiative: part II: incorporating botulinum toxin into aesthetic clinical practice. *Dermatol Surg* 2013;39(3 Pt 2):510–25.
15. Prager W, Bee EK, Havermann I, Zschocke I. IncobotulinumtoxinA for the treatment of platysmal bands: a single-arm, prospective proof-of-concept clinical study. *Dermatol Surg* 2015;41(Suppl 1):S88–92.
16. Succi IB, da Silva RT, Orofino-Costa R. Rejuvenation of periorbital area: treatment with an injectable nonanimal non-crosslinked glycerol added hyaluronic acid preparation. *Dermatol Surg* 2012;38:192–8.
17. Streker M, Reuther T, Krueger N, Kerscher M. Stabilized hyaluronic acid-based gel of non-animal origin for skin rejuvenation: face, hand, and décolletage. *J Drugs Dermatol* 2013;12:990–4.
18. Fabi SG. Noninvasive skin tightening: focus on new ultrasound techniques. *Clin Cosmet Invest Dermatol* 2015;8:47–52.
19. Loghem JV, Yutskovskaya YA, Werschler W. Calcium hydroxylapatite: over a decade of clinical experience. *J Clin Aesthet Dermatol* 2015;8:38–49.
20. Alam M, White LE, Martin N, Witherspoon J, et al. Ultrasound tightening of facial and neck skin: a rater-blinded prospective cohort study. *J Am Acad Dermatol* 2010;62:262–9.
21. Lee HS, Jang WS, Cha YJ, Choi YH, et al. Multiple pass ultrasound tightening of skin laxity of the lower face and neck. *Dermatol Surg* 2012;38:20–7.
22. Kenkel JM. Evaluation of the ulthera system for achieving lift and tightening cheek tissue, improving jawline definition and submental skin laxity. Presented at: American Society for Laser Medicine and Surgery; 2013; Boston, MA.
23. Fabi SG, Goldman MP. Retrospective evaluation of micro-focused ultrasound for lifting and tightening the face and neck. *Dermatol Surg* 2014;40:569–75.
24. Oni G, Hoxworth R, Teotia S, Brown S, et al. Evaluation of a microfocused ultrasound system for improving skin laxity and tightening in the lower face. *Aesthet Surg J* 2014;34:1099–110.
25. Tierney EP, Hanke CW. Ablative fractionated CO₂ laser resurfacing for the neck: prospective study and review of the literature. *J Drugs Dermatol* 2009;8:723–31.

1213 ДЕРМАТОЛОГИЧЕСКАЯ ХИРУРГИЯ

26. Woodward JA, Fabi SG, Alster T, Colón-Acevedo B. Safety and efficacy of combining microfocused ultrasound with fractional CO2 laser resurfacing for lifting and tightening the face and neck. *Dermatol Surg* 2014;40(Suppl 12):S190-3.
27. Weiss RA. Noninvasive radio frequency for skin tightening and body contouring. *Semin Cutan Med Surg* 2013;32:9-17.
28. Cuerda-Galindo E, Palomar-Gallego MA, Linares-García-Valdecasas R. Are combined same-day treatments the future for photorejuvenation? Review of the literature on combined treatments with lasers, intense pulsed light, radiofrequency, botulinum toxin, and fillers for rejuvenation. *J Cosmet Laser Ther* 2015;17:49-54.
29. Fabi SG, Masaki A, Eimpunth S, Pogoda J, et al. Evaluation of microfocused ultrasound with visualization for lifting, tightening, and wrinkle reduction of the décolleté. *J Am Acad Dermatol* 2013;69:965-71.
30. Fabi SG, Goldman MP, Dayan SH, Gold MH, et al. A prospective multicenter pilot study of the safety and efficacy of microfocused ultrasound with visualization for improving lines and wrinkles of the décolleté. *Dermatol Surg* 2015;41:327-35.
31. Bitter PH. Noninvasive rejuvenation of photodamaged skin using serial, full-face intense pulsed light treatments. *Dermatol Surg* 2000;26:835-42.
32. Waldorf HA, Fernandes NF, Patel RV. Hands and feet. In: Carruthers J, Carruthers A, editors. *Soft Tissue Augmentation*. New York: Elsevier; 2013; pp. 155-159.
33. Busso M, Applebaum D. Hand augmentation with Radiesse (calcium hydroxylapatite). *Dermatol Ther* 2007;20:385-7.
34. Edelson KL. Hand recontouring with calcium hydroxylapatite (Radiesse). *J Cosmet Dermatol* 2009;8:44-51.
35. Bank DE. A novel approach to treatment of the aging hand with Radiesse. *J Drugs Dermatol* 2009;8:1122-6.
36. Marmur ES, Al Quran H, De Sa Earn AP, Yoo JY. A five-patient satisfaction pilot study of calcium hydroxylapatite injection for treatment of aging hands. *Dermatol Surg* 2009;35:1978-84.
37. Werschler WP. Hand rejuvenation. *MedEsthetics* 2009;5:10-2.
38. Busso M, Moers-Carpi M, Storck R, Ogilvie P, et al. Multicenter, randomized trial assessing the effectiveness and safety of calcium hydroxylapatite for hand rejuvenation. *Dermatol Surg* 2010;36:790-7.
39. Gargasz SS, Carbone MC. Hand rejuvenation using Radiesse. *Plast Reconstr Surg* 2010;125:259-60e.
40. Sadick NS. A 52-week study of safety and efficacy of calcium hydroxylapatite for rejuvenation of the aging hand. *J Drugs Dermatol* 2011;10:47-51.
41. Man J, Rao J, Goldman M. A double-blind, comparative study of nonanimal-stabilized hyaluronic acid versus human collagen for tissue augmentation of the dorsal hands. *Dermatol Surg* 2008;34:1026-31.
42. Goldman A, Prati C, Rossato F. Hand rejuvenation using intense pulsed light. *J Cutan Med Surg* 2008;12:107-13.
43. Distante F, Paganì V, Bonfigli A. Stabilized hyaluronic acid of non-animal origin for rejuvenating the skin of the upper arm. *Dermatol Surg* 2009;35(Suppl 1):389-93.
44. Anselm M. Radiesse: a novel rejuvenation treatment for upper arms. *Clin Cosmet Investig Dermatol* 2015;9:9-14.
45. Cogorno Wasykowski V. Body vectoring technique with Radiesse for tightening of the abdomen, thighs, and brachial zone. *Clin Cosmet Investig Dermatol* 2015;8:267-73.
46. Torres OK, Kirkland CR, Rogachefsky A. Fractionated CO2 laser treatment for photoaging of the arms and legs. *Dermatologist* 2013;21.
47. Alster TS, Tanzi EL. Noninvasive lifting of arm, thigh, and knee skin with transcutaneous intense focused ultrasound. *Dermatol Surg* 2012;38:754-9.
48. Sasaki G, Tevez A. Microfocused ultrasound for nonablative skin and subdermal tightening to the periorbital and body sites: preliminary report on eighty-two patients. *J Cosmet Dermatol Sci Appl* 2012;2:109-16.
49. Rokhsar C, Schnebelen W, West A, Hornfeldt C. Safety and efficacy of microfocused ultrasound in tightening of lax elbow skin. *Dermatol Surg* 2015;41:821-6.
50. Krüger N, Lübberding S, Sattler G. Body contouring [in German]. *Hautarzt* 2015;66:772-9.
51. Ryu HW, Kim SA, Jung HR, Ryoo YW, et al. Clinical improvement of striae distensae in Korean patients using a combination of fractionated micro-needle radiofrequency and fractional carbon dioxide laser. *Dermatol Surg* 2013;39:1452-8.
52. Trindade de Almeida AR, Banegas RA. Buttocks. In: *Soft-Tissue Augmentation*. Carruthers J, Carruthers A, editors. New York: Elsevier; 2013; pp. 161-5.
53. Mazzucco R, Sadick NS. The use of poly-L-lactic acid in the gluteal area. *Dermatol Surg* 2016;42:441-3.
54. Goldberg DJ, Hornfeldt CS. Safety and efficacy of microfocused ultrasound to lift, tighten, and smooth the buttocks. *Dermatol Surg* 2014;40:1113-7.
55. Fabi SG, Wu D, Goldman MP. Evaluation of the Ulthera system for the reduction of buttock ptosis. Presented at: 35th annual meeting of the American Society for Laser Medicine and Surgery; April 2015; Kissimmee, FL.
56. Gold MH, Sensing W, Biron J. Use of micro-focused ultrasound with visualization to lift and tighten lax knee skin. *J Cosmet Laser Ther* 2014;16:225-9.

Address correspondence and reprint requests to: Sabrina G. Fabi, MD, 9339 Genesee Avenue, Suite 300, San Diego, CA 92121, or e-mail: sgfabi@gmail.com

[назад к списку](#)

Безопасность и эффективность микро-сфокусированного ультразвука для омоложения ослабленной кожи локтей

Cameron Rokhsar, врач,* Wendy Schnebelen, BA, Alexandre West, BA,[†] и Carl Hornfeldt[‡]

АКТУАЛЬНОСТЬ В связи с растущей популярностью минимально инвазивных косметических процедур в этом исследовании оценивается эффективность и безопасность микро-сфокусированного ультразвука с визуализацией (МСУЗ-В) для омоложения кожи над локтями.

МЕТОДЫ Кожа над локтями пациенток с обеих сторон была обработана МСУЗ-В с использованием датчиков, рассчитанных на разную глубину работы. Фотографирование пациентов проводилось до начала лечения, а также на 90-й и 180-й дни после лечения. Оценки наблюдателей были получены в слепом режиме, а шкалы общего эстетического улучшения для врачей и пациентов (PGAIS и SGAIS) заполнялись во время визитов наблюдения. Была оценена безопасность, основанная на частоте возникновения нежелательных явлений (НЯ).

РЕЗУЛЬТАТЫ Замаскированная заслепленная оценка была проведена на 90-й день; у 56 % было отмечено эстетическое улучшение. Общее улучшение по шкале SGAIS составило 83 % и 81 % на 90-й и 180-й дни соответственно. Общее улучшение по шкале PGAIS составило 94 % как на 90-й, так и на 180-й день. Опросник степени удовлетворенности пациенток показал, что 83 % отметили улучшения характеристик локтевой области на 90-й день, а 81 % пациенток по-прежнему отмечали улучшение на 180-й день. Никаких серьезных НЯ или НЯ, связанных с лечением, отмечено не было.

ЗАКЛЮЧЕНИЕ Данное пилотное исследование предполагает, что МСУЗ-В является безопасным и многообещающим неинвазивным методом лечения ослабленности кожи в области над локтями. Основываясь на положительных результатах этого исследования для оптимизации данного неинвазивного подхода, необходимо провести более масштабное испытание с изучением влияния различной плотности обработки.

Авторы заявили об отсутствии значимого конфликта интересов.

Всё больше возрастает потребность в неинвазивных методах улучшения внешнего вида тела, в том числе и рук. В настоящее время для удаления нежелательной жировой ткани в области верхней части рук используется липосакция¹⁻³, а для удаления лишней рыхлой кожи из этой области применяется брахиопластика⁴⁻⁶. Эти методы используются как отдельно, так и комбинируются^{7,8}. Оба метода являются инвазивными и требуют времени на реабилитацию.

* Ассистент кафедры дерматологии, Больничная система Маунт Синай, г. Нью-Йорк, штат Нью-Йорк; [†] «Центр косметической, дерматологической и лазерной хирургии Нью-Йорка», г. Нью-Йорк, штат Нью-Йорк; [‡] г. Сент-Пол, Миннесота

При поддержке компании Ulthera. Помощь в редакции была оказана Карлом Хорнфельдом (Carl Hornfeldt), чьи услуги были оплачены компанией Ulthera.

© 2015 Американское общество дерматологической хирургии, Инк. Опубликовано компанией «Уолтерс Клувер Хелс, Инк.» Все права защищены. ISSN: 1076-0512 • Dermatol Surg 2015;41:821-826-9 • DOI: 10.1097/DSS.0000000000000390

© 2015 Американское общество дерматологической хирургии, Инк. Опубликовано компанией «Уолтерс Клувер Хелс, Инк.» Несанкционированное воспроизведение данной статьи запрещено.

УЛЬТРАЗВУК В УКРЕПЛЕНИИ ОСЛАБЛЕННОЙ КОЖИ ЛОКТЕЙ

Было разработано несколько неинвазивных устройств для омоложения кожи верхней части рук, включая приборы, позволяющие проводить лечение при помощи микро-сфокусированного ультразвука с визуализацией (МСУЗ-В)⁹, радиочастотного воздействия^{10,11}, низкоинтенсивной лазерной терапии¹², а также комбинации биполярного радиочастотного воздействия, инфракрасного излучения, вакуума и механического массажа¹³; тем не менее, ни один из этих методов не использовался для уменьшения ослабленности и провисания кожи над локтями.

Устройство, которое излучает микро-сфокусированные ультразвуковые волны (МСУЗ), было разработано для неабляционного лифтинга и омоложения кожи¹⁴. Направляя высоко-сфокусированную ультразвуковую энергию на дискретные участки в пределах кожи и подкожных тканей, МСУЗ вызывает образование дискретных точек термической коагуляции, в то время как прилежащие нецелевые ткани остаются интактными^{15,16}. В пределах этих небольших (1 мм³) участков термической коагуляции тканей денатурированный коллаген сжимается, стимулируется синтез коллагена de novo и образуется новый вязкоупругий коллаген, что приводит к лифтингу и омоложению ослабленной кожи¹⁷. Устройство МСУЗ также способно к ультразвуковой визуализации в высоком разрешении (МСУЗ-В), что позволяет визуализировать слои кожи на глубине 8 мм. Таким образом, пользователь может увидеть, куда будет направляться энергия МСУЗ. Ультразвуковая визуализация также позволяет удостовериться, что между датчиком и поверхностью кожи имеется акустический контакт до применения МСУЗ.

Многочисленные исследования продемонстрировали безопасность и эффективность МСУЗ-В в качестве неинвазивного эстетического лечения для лифтинга бровей и ослабленной кожи лица¹⁸⁻²³. Недавние исследования также продемонстрировали эффективность МСУЗ-В для неинвазивного лифтинга кожи на руках, бедрах и коленях^{9,24}. Целью этого проспективного открытого клинического исследования было оценить безопасность и эффективность использования МСУЗ-В для омоложения, лифтинга и улучшения внешнего вида ослабленной кожи в области над локтями.

Методы

Пациентки

В данное исследование были включены женщины в возрасте от 21 до 65 лет, которые выразили интерес к прохождению лечения легкой или умеренной ослабленности кожи локтей. Каждая пациентка выразила свою готовность выполнять требования протокола на протяжении всего исследования. Способные к деторождению женщины должны были предоставить отрицательный результат теста мочи на беременность до начала лечения, а также согласиться прибегнуть к приемлемому методу предупреждения беременности во время исследования. Женщины в период лактации не были включены в исследование.

Причины для исключения из исследования включали наличие любого заболевания или прием лекарственных препаратов, которые могут повлиять на процесс заживления ран; чрезмерная ослабленность кожи или подкожный жир вокруг локтей; наличие значительных рубцов, открытых ран или повреждений, а также металлических имплантов в зоне лечения; индекс массы тела ≥ 30 кг/м²; длительное злоупотребление алкоголем или наркотиками; ранее проведенная подтяжка кожи в области лечения в течение последнего года; или одновременное участие в любом другом испытании с использованием исследуемых препаратов или устройств.

Процедуры

В течение визита 1 на область локтя по задней поверхности руки была нанесена сетка, состоящая из шести квадратов по 2,5 см². Для того, чтобы убедиться в наличии надлежащего контакта датчика с поверхностью кожи, до применения МСУЗ была выполнена ультразвуковая визуализация области лечения. Затем эту область обрабатывали с использованием датчика 4,4 МГц с глубиной 4,5 мм или датчика 7 МГц с глубиной 4,5 мм и последующим применением датчика 7 МГц с глубиной фокусировки 3,0 мм. Четырем пациенткам непреднамеренно была проведена процедура лечения датчиками 7 МГц с глубиной 4,5 мм и 4 МГц с глубиной 4,5 мм без применения датчика с глубиной 3,0 мм. Каждый датчик был использован для нанесения 20 линий на квадрат (120 линий МСУЗ на каждую область лечения) или 240 линий на локоть. Максимальная длина каждой линии составила 25 мм, линии находились друг от друга на расстоянии 2–3 мм.

ТАБЛИЦА 1. Демографические характеристики пациенток

	N (%)
Женский пол, N (%)	20 (100)
Средний возраст (мин.–макс.), годы	54 (35-65)
Средний индекс массы тела (мин.-макс.), кг/м ²	23,2 (17,8-29,2)
Расовая принадлежность, N (%)	
Европеоидная раса	19 (95)
Монголоидная раса	1 (5)
Тип кожи по Фитцпатрику, n (%)	
II	19 (95)
III	1 (5)

Пероральные лекарственные средства, предназначенные для приема до начала лечения, принимались по усмотрению врача и пациентки как минимум за 30 минут до обработки. Фотографии были сделаны непосредственно до и сразу после обработки, а также на 90-й и 180-й дни с использованием двумерной системы цифрового изображения Nikon при стандартных условиях освещения. Эти изображения были использованы для оценки эффективности на 90-й и 180-й дни после обработки, а также оценки безопасности сразу после обработки. Безопасность также была оценена на 90-й и 180-й дни.

Первичная оценка эффективности

Первичным критерием оценки эффективности были общая подтянутость и степень упругости кожи локтя. Оценка проводилась в слепом режиме 3 квалифицированными врачами-рецензентами. Каждый рецензент провел качественное сравнение изображений обработанных локтей, полученных в начале исследования и через 90 дней после обработки. Если рецензент отмечал улучшение, его также просили выбрать правильную фотографию после лечения.

ТАБЛИЦА 2. Результаты оценки эстетического улучшения в слепом режиме

	N (%)
Пациентки, получившие лечение	16 (100)
Улучшение	9 (56)
Неверный выбор	3 (19)
Без изменений	4 (25)

УЛЬТРАЗВУК В УКРЕПЛЕНИИ ОСЛАБЛЕННОЙ КОЖИ ЛОКТЕЙ

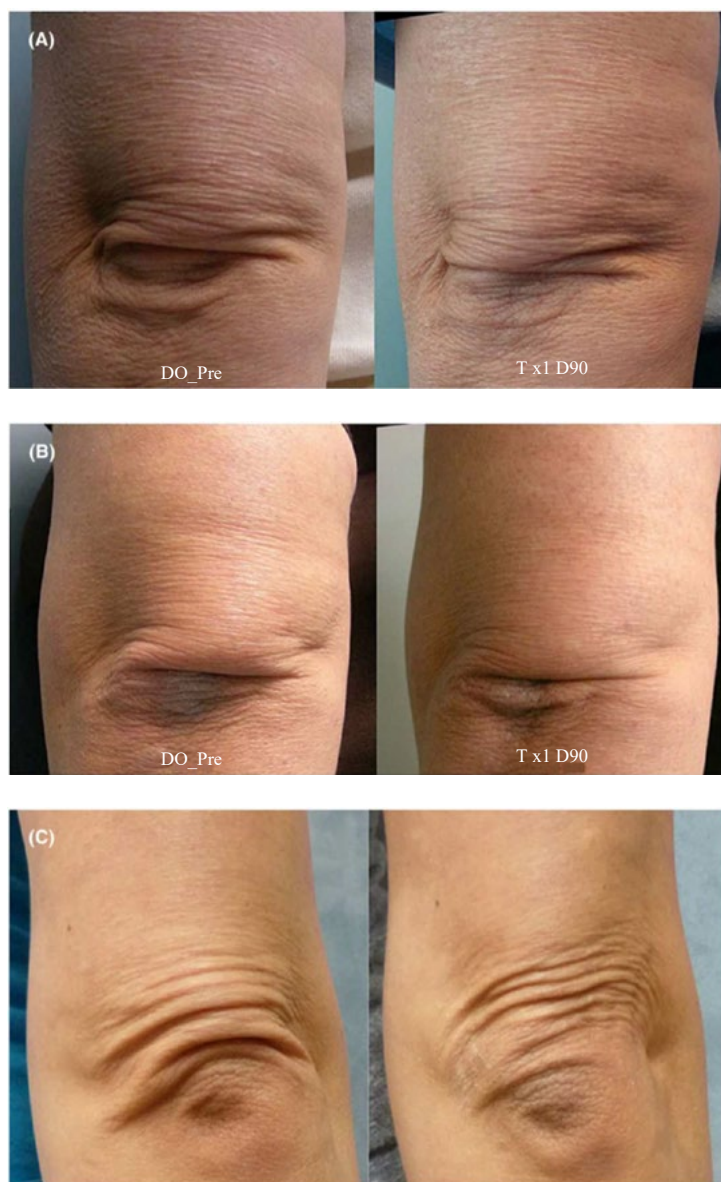

Рисунок 1. (А–С) Репрезентативные результаты через 90 дней после лечения с использованием датчика 7 МГц с фокусной глубиной 3,0 мм с последующим применением датчика 4,4 МГц с глубиной 4,5 мм или датчика 7 МГц с глубиной 4,5 мм. Каждый датчик использовался для нанесения 20 линий на квадрат (120 линий МСУЗ на каждую область лечения) или 240 линий на локоть. Максимальная длина каждой линии составила 25 мм, линии находились друг от друга на расстоянии 2–3 мм.

Вторичная оценка эффективности

Вторичные измерения включали оценки по шкале общего эстетического улучшения, поставленные главным исследователем (PGAIS) и прошедшими лечение пациентками (SGAIS), по которым оценивалось общее эстетическое улучшение на 90-й и 180-й дни.

Степень удовлетворенности пациенток была оценена с помощью опросника на 90-й и 180-й дни.

Безопасность

Утвержденная 11-бальная числовая оценочная шкала использовалась для определения уровня дискомфорта, отмечаемого пациентками во время лечения, где «0» означал отсутствие боли, а «10» - очень выраженную боль.

Исследователь осматривал область лечения через 30 и 60 минут после процедуры на предмет обнаружения таких острых реакций, как отек или эритема. Пациенток опрашивали о возникновении нежелательных явлений (НЯ) в течение 90- и 180-дневного периода наблюдения. Спонтанные НЯ регистрировали в течение всего периода исследования. Каждую пациентку также спрашивали об изменениях приема сопутствующих препаратов, а также визуально оценивали обработанную зону.

Этические принципы

Данное исследование было одобрено экспертным советом коммерческой организации (ЭСО Asentral, Inc., Ньюберипорт, штат Массачусетс, США). До участия в каких-либо процедурах, связанных с исследованием, каждая пациентка подписывала информированное согласие и акт HIPAA, а также предоставляла письменное согласие на использование фотографий, связанных с исследованием.

Результаты

Демографические данные

Двадцать женщин, средний возраст которых составлял 54 года (диапазон от 35 до 65 лет), со средним значением ИМТ 23,2 кг/м² (диапазон от 17,8 до 29,3 кг/м²) были включены в исследование и прошли процедуру лечения МСУЗ-В. Две из них не пришли на 90-й день оценки и ещё 2 – на 180-й день визита наблюдения. Демографические характеристики пациенток, включенных в исследование, приведены в Таблице 1.

Первичная оценка эффективности

Восемнадцать пациенток могли пройти оценку в слепом режиме на 90-й день, однако две из них были исключены из-за низкого качества изображений, вызванного плохим освещением. Среди оставшихся 16 пациенток у 9 (56 %) посредством оценки в слепом режиме были отмечены эстетические улучшения участков, обработанных МСУЗ-В (Таблица 2), после демонстрации изображений локтевой зоны пациенток до и после обработки (Рисунок 1А–С).

Вторичная оценка эффективности

На основании оценок PGAIS было показано, что 94 % пациенток достигли эстетического улучшения как на 90-й, так и на 180-й день. Оценки SGAIS показали, что 83 % и 81 % пациенток отметили улучшение внешнего вида локтей на 90-й и 108-й дни соответственно (Таблица 3).

УЛЬТРАЗВУК В УКРЕПЛЕНИИ ОСЛАБЛЕННОЙ КОЖИ ЛОКТЕЙ

Среди пациенток, заполнивших опросник удовлетворенности на 90-й день визита наблюдения, 83 % указали, что они заметили улучшение характеристик локтевой зоны и 72 % отметили, что они были очень удовлетворены или удовлетворены достигнутыми эстетическими результатами (Таблица 4). На 180-й день наблюдения 13 из 16 исследуемых пациенток (81 %) по-прежнему отмечали улучшение внешнего вида локтей.

Безопасность

Не было отмечено никаких признаков острого повреждения кожи или каких-либо долгосрочных последствий, таких как шрамы, ожоги, изъязвления, гипо- или гиперпигментация. Развилось одно НЯ в виде артериальной гипертензии, но оно не было связано с лечением.

Пероральные лекарственные средства, предназначенные для приема до начала лечения, включали ибупрофен в дозе 400 мг (n = 1) и в дозе 800 мг (n = 18) совместно с лоразепамом в дозе 2 мг или без него (n = 12). Средняя оценка боли в течение лечения с использованием датчика 4 МГц с глубиной 4,5 мм составила 5,7, а в течение лечения с использованием датчика 7 МГц с глубиной 3,0 мм - 5,0.

ТАБЛИЦА 3. Шкала общего эстетического улучшения

Степень улучшения N (%)	День 90 (N = 18)	День 180 (N = 16)
Врач		
Очень выраженное улучшение	1 (6)	1 (6)
Выраженное улучшение	7 (39)	6 (38)
Улучшение	9 (50)	8 (50)
Без изменений	1 (6)	1 (6)
Ухудшение	—	—
Любое улучшение	17 (94)	15 (94)
Пациентка		
Очень выраженное улучшение	—	—
Выраженное улучшение	5 (28)	5 (31)
Улучшение	10 (56)	8 (50)
Без изменений	3 (17)	3 (19)
Ухудшение	—	—
Любое улучшение	15 (83)	13 (81)

ТАБЛИЦА 4. Степень удовлетворённости пациентов

Удовлетворённость, N (%)	Очень удовлетворен	Удовлетворен	Неудовлетворен	Совершенно неудовлетворен
День 90 (N = 18)	2 (11)	11 (61)	5 (28)	—
День 180 (N = 16)	—	8 (50)	8 (50)	—

Обсуждение

Это первое исследование, в котором оценивается безопасность и эффективность МСУЗ в лечении ослабленной кожи локтей. Система МСУЗ-В в настоящее время одобрена FDA для неинвазивного лифтинга бровей, ослабленной кожи шеи и области под подбородком¹⁴, тем не менее, небольшие пилотные исследования ранее продемонстрировали эффективность МСУЗ-В для улучшения внешнего вида верхней части рук, коленей и бедер за счет

укрепления ослабленной и обвисшей кожи^{9,24}. Большинство пациенток, получивших лечение МСУЗ-В в рамках этого исследования, достигли снижения ослабленности кожи над локтями, что соответствовало высокому уровню удовлетворенности. Как и в предыдущих исследованиях на других участках тела, положительное влияние МСУЗ-В на ослабленную кожу локтей сохранялось в течение, как минимум, 180-ти дней. Результаты оценки в слепом режиме предполагают более скромные улучшения, чем другие параметры оценки результата исследования; однако, оценка в слепом режиме была затруднена вследствие проблем со стандартизацией фотографий для этой области лечения. НЯ, связанных с лечением, отмечено не было.

Несмотря на то, что общие результаты этого исследования положительные, оценка эффективности данного метода лечения остается ограниченной определенными факторами. Наиболее очевидным ограничением этого исследования является размер выборки. Поскольку пилотное исследование включало в себя только 20 пациенток, мощность этого исследования заведомо низкая. Трудно оценить глобальный успех, основываясь на результатах 20 участниц. Тем не менее, положительные результаты этого исследования стимулируют его повторение с большим размером выборки.

Другое затруднение в проведении данного исследования связано с характером кожи выше локтя. Оценка упругости кожи после нехирургических процедур всегда представляет сложность, поскольку результаты никогда не будут такими же выраженными, как после проведения операции. Эта анатомическая область имеет свои определенные сложности. Начнем с того, что причина, по которой кожа над локтем особенно ослаблена (по сравнению с другими областями тела), заключается в постоянных повторяющихся движениях локтя, в ходе которых кожа в данной зоне непрерывно растягивается. Каждый раз, когда человек двигает нижней частью руки, кожа над локтем изменяет натяжение. Это непрерывное изменение вызывает ослабленность. И данный процесс продолжается после проведения лечения. Несмотря на то, что МСУЗ стимулирует укрепление кожи этой области, постоянные ежедневные движения в локте увеличивают ослабленность этой зоны. Скорее всего, результаты этого исследования были бы более высокими, если бы не было искажающих факторов, характерных для кожи на данном участке тела и связанных со сгибанием и разгибанием рук в локтевых суставах. Несмотря на это, результаты были благоприятными.

Микро-сфокусированный ультразвук является перспективным подходом для лечения ослабленной кожи вокруг локтей. Положительные результаты этого исследования требуют дальнейшего изучения с большими размерами выборки. Кроме того, более высокая плотность обработки может привести к более выраженным результатам.

Заключение

Результаты этого исследования показывают, что систему МСУЗ-В можно безопасно и эффективно использовать для неинвазивного снижения ослабленности кожи в области локтей.

Список литературы

1. Lillis PJ, Coleman WP III. Liposuction for treatment of axillary hyperhidrosis. *Dermatol Clin* 1990;8:479–82.
2. Duncan DL. Improving outcomes in upper arm liposuction: adding radiofrequency-assisted liposuction to induce skin contraction. *Aesthet Surg J* 2012;32:84–95.
3. Hong YG, Sim HB, Lee MY, et al. Three-dimensional circumferential liposuction of the overweight or obese upper arm. *Aesthetic Plast Surg* 2012;36:497–503.
4. Hurwitz DJ, Holland SW. The L brachioplasty: an innovative approach to correct excess tissue of the upper arm, axilla, and lateral chest. *Plast Reconstr Surg* 2006;117:403–11.
5. Hurwitz DJ, Neavin T. L brachioplasty correction of excess tissue of the upper arm, axilla, and lateral chest. *Clin Plast Surg* 2008;35:131–409.
6. Hurwitz DJ, Jerrod K. L-brachioplasty: an adaptable technique for moderate to severe excess skin and fat of the arms. *Aesthet Surg J* 2010;30:620–9.
7. Bossert RP, Dreifuss S, Coon D, et al. Liposuction of the arm concurrent with brachioplasty in the massive weight loss patient: is it safe? *Plast Reconstr Surg* 2013;131:357–65.
8. Nguyen AT, Rohrich RJ. Liposuction-assisted posterior brachioplasty: technical refinements in upper arm contouring. *Plast Reconstr Surg* 2010;126:1365–9.
9. Alster TS, Tanzi EL. Noninvasive lifting of arm, thigh, and knee skin with transcutaneous intense focused ultrasound. *Dermatol Surg* 2012;38:754–9.
10. Hodgkinson DJ. Clinical applications of radiofrequency: nonsurgical skin tightening (Thermage). *Clin Plast Surg* 2009;36:261–8.
11. Mayoral FA. Skin tightening with a combined unipolar and bipolar radiofrequency device. *J Drugs Dermatol* 2007;6:212–5.
12. Nestor MS, Park H. Microfocused ultrasound for treatment of axillary hyperhidrosis: prospective, parallel, randomized, sham-controlled, blinded pilot trials. Presented at: American Society for Laser Medicine and Surgery; Boston MA; April 3–7, 2013.
13. Brighman J, Weiss E, Chapas AM, et al. Improvement in arm and post-partum abdominal and flank subcutaneous fat deposits and skin laxity using a bipolar radiofrequency, infrared, vacuum and mechanical massage device. *Lasers Surg Med* 2009;41:791–8.
14. ULTHERA. Operation & Maintenance Manual. Mesa, AZ: Ulthera, Inc.; 2014.
15. Laubach HJ, Makin IR, Barthe PG, et al. Intense focused ultrasound: evaluation of a new treatment modality for precise microcoagulation within the skin. *Dermatol Surg* 2008;34:727–34.
16. White WM, Makin IR, Barthe PG, et al. Selective creation of thermal injury zones in the superficial musculoaponeurotic system using intense ultrasound therapy: a new target for noninvasive facial rejuvenation. *Arch Facial Plast Surg* 2007;9:22–9.

17. Suh DH, Shin MK, Lee SJ, et al. Intense focused ultrasound tightening in Asian skin: clinical and pathologic results. *Dermatol Surg* 2011;37:1595–602.
18. Suh DH, Oh YJ, Lee SJ, et al. A intense-focused ultrasound tightening for the treatment of infraorbital laxity. *J Cosmet Laser Ther* 2012;14:290–5.
19. Alam M, White LE, Martin N, et al. Ultrasound tightening of facial and neck skin: a rater-blinded prospective cohort study. *J Am Acad Dermatol* 2010;62:262–9.
20. Chan NP, Shek SY, Yu CS, et al. Safety study of transcutaneous focused ultrasound for noninvasive skin tightening in Asians. *Lasers Surg Med* 2011;43:366–75.
21. Lee HS, Jang WS, Cha YJ, et al. Multiple pass ultrasound tightening of skin laxity of the lower face and neck. *Dermatol Surg* 2012;38:20–7.
22. Taghizadeh F, Ramirez P. Neck maintenance post-facelift using Ulthera® DeepSEE® technology. Presented at: Annual Fall Meeting of the American Academy of Facial Plastic and Reconstructive Surgery; Washington DC; September 4–8, 2012.
23. Kenkel JM. Evaluation of the Ulthera system for achieving lift and tightening cheek tissue, improving jawline definition and submental skin laxity. Presented at: American Society for Laser Medicine and Surgery; Boston MA; April 3–7, 2013.
24. Gold MJ. A prospective, single-center study of the efficacy and safety of micro-focused ultrasound with visualization for the non-invasive treatment of skin wrinkles and laxity above the knee. Presented at: Annual Meeting of the American Society for Dermatologic Surgery; Atlanta, GA; October 11–14, 2012.

Адрес для переписки и направления запросов на копирование статьи: Cameron Rokhsar, MD, New York Cosmetic, Skin and Laser Surgery Center, 328 East 75th Street, Suite A, New York, NY 10021, или на адрес эл. почты: drrokhsar@cosmeticlaserkinsurgery.com

[назад к списку](#)

ОРИГИНАЛЬНОЕ ИССЛЕДОВАНИЕ

Использование микро-сфокусированного ультразвука с визуализацией для лифтинга и омоложения ослабленной кожи коленей¹

MICHAEL H. GOLD, WHITNEY SENSING & JULIE BIRON

Центр клинических исследований Теннесси, Нэйвилл, штат Теннесси, США

Аннотация

Введение: Общественный интерес к неинвазивным методам омоложения эстетической косметологии продолжает расти. Следующее проспективное, открытое, нерандомизированное исследование было проведено с целью оценки безопасности и эффективности применения микро-сфокусированного ультразвука с визуализацией (МСУЗ-В) для подтяжки и укрепления ослабленной кожи над коленями. **Материалы и методы:** В исследование были включены здоровые взрослые женщины (N = 30) с лёгкой или умеренной двусторонней дряблостью кожи над коленями. МСУЗ-В воздействовали на сетку из восьми квадратов по 25 мм² над каждым коленом. Сначала использовали 4,5 мм датчик (4 МГц), а затем — 3,0 мм датчик (7 МГц). Обработка осуществлялась вдоль 480 линий в области каждого колена. Первичной конечной точкой эффективности была подтяжка и укрепление ослабленной кожи над коленом, оцениваемая главным исследователем при помощи Шкалы общего эстетического улучшения по мнению врача (PGAIS). **Результаты:** Среди 28 подлежащих оценке пациенток у 24 (86 %) были отмечены лифтинг и укрепление ослабленной кожи коленей через 90 и 180 дней после проведения процедуры. Три пациентки не отметили никаких изменений и одна пациентка отметила ухудшение внешнего вида. Нежелательные явления или признаки повреждения кожи отмечены не были. **Вывод:** Аналогично эффективности и безопасности в отношении укрепления кожи лица и уменьшения выраженности морщин, МСУЗ-В является эффективным, неинвазивным методом снижения дряблости и улучшения внешнего вида кожи в области над коленями. Идентификатор клинического исследования (ClinicalTrials.gov): NCT01708434.

Ключевые слова: клиническое исследование, колени, микро-сфокусированный ультразвук, неинвазивный, омоложение кожи, лифтинг кожи

Введение

Общественный интерес к разработке неинвазивных методов омоложения в эстетической косметологии продолжает расти (1). На данный момент доступно несколько устройств, которые используют различные виды энергии, включая радиочастотный сигнал (2, 3), лазерное (4, 5) и инфракрасное излучение (6, 7); однако устройство, использующее микро-сфокусированный ультразвук (МСУЗ) направляет энергию для неабляционной подтяжки кожи с гораздо большей точностью (8). Благодаря точному направлению высокосфокусированной ультразвуковой энергии МСУЗ вызывает дискретные зоны термической коагуляции тканей в области целевого воздействия, такой как поверхностная мышечно-апоневротическая система, поверхностные и глубокие слои дермы и фибро-мышечный слой, при этом не затрагивая прилежащие нецелевые ткани (9). Точечная термическая коагуляция тканей/денатурация коллагена вызывает образование нового высокоэластичного коллагена, что приводит к лифтингу и укреплению ослабленной кожи (10). МСУЗ позволяет пользователю направлять воздействие на определенные анатомические

¹ Представлено на ежегодной встрече Американского общества дерматологической хирургии; Атланта, Джорджия, 11–14 октября 2012 г.
Адрес для корреспонденции: Michael H. Gold, MD, Tennessee Clinical Research Center, 2000 Richard Jones Road, Suite 223, Nashville, TN 37215, USA. Тел: + 615-383-2400. Факс: + 615-385-0387. Эл. почта: research@tnclinicalresearch.com

(Получено 3 октября 2013 г.; одобрено 6 апреля 2014 г.)

области с помощью большого числа различных датчиков, позволяющих более точно контролировать глубину проникновения сфокусированной ультразвуковой энергии, чем другие технологии укрепления кожи. В дополнение к высокой эффективности в снижении дряблости кожи и уменьшении выраженности морщин, доступное в настоящее время устройство МСУЗ обладает явным преимуществом интеграции ультразвукового изображения высокого разрешения (МСУЗ-В) (Ulthera® System, Ulthera, Inc., Меса, штат Аризона). Это позволяет визуализировать ткани на глубине до 8 мм, что позволяет пользователю увидеть точное место воздействия энергии МСУЗ. Многочисленные исследования продемонстрировали безопасность и эффективность МСУЗ-В в качестве неинвазивного метода эстетической дерматологии для подтяжки бровей и дряблой кожи под подбородком и в области шеи (10–15).

Хотя методы эстетической медицины для укрепления кожи в основном используются для улучшения черт лица, также возрос интерес к улучшению внешнего вида других анатомических зон. Недавно сообщалось, что использование МСУЗ-В позволяет достичь лифтинга и укрепления обвисшей кожи плеча, а также области над коленями у небольшого числа пациентов (16). Пациенты были рандомизированы для получения одной процедуры лифтинга кожи методом МСУЗ-В над одним коленом и двух процедур с различной глубиной воздействия над другим коленом. В обеих зонах после процедуры было отмечено значительное укрепление кожи и улучшение внешнего вида. Удовлетворенность пациентов результатами была высокой.

Следующее проспективное, открытое, нерандомизированное исследование было проведено с целью дальнейшей оценки безопасности и эффективности применения микро-сфокусированного ультразвука с визуализацией (МСУЗ-В) для лифтинга и омоложения кожи над коленями у большого числа пациентов.

Материалы и методы

Пациенты

В исследование включали здоровых женщин в возрасте от 30 до 65 лет с незначительно или умеренно ослабленной кожей над коленями с обеих сторон, которые выразили свою готовность соблюдать требования исследования. Способные к деторождению женщины должны были предоставить отрицательный результат теста мочи на беременность до начала процедуры, а также согласились прибегнуть к приемлемому методу предупреждения беременности во время исследования.

Причины для исключения из исследования включали в себя наличие любого заболевания или приём лекарственных препаратов, которые могут повлиять на процесс заживления; чрезмерная ослабленность кожи или избыточное количество подкожного жира вокруг коленей; наличие значительных рубцов, открытых ран или повреждений, а также металлических имплантатов в зоне воздействия; ранее проведённая подтяжка кожи в зоне воздействия в течение последнего года; курение в течение последних 2-х лет, длительное злоупотребление алкоголем или наркотиками, а также наличие аутоиммунного заболевания; или одновременное участие в любом другом исследовании с использованием исследуемых препаратов или изделий.

Процедура

Как минимум за 30 минут до начала процедуры пациенткам предложили пероральные препараты, чтобы уменьшить возможную тревогу (5–10 мг диазепама) или дискомфорт

(гидрокодон/парацетамол 7,5/750 мг). До процедуры и сразу после него для каждой пациентки были получены стандартные двухмерные цифровые изображения при одинаковом положении камеры и одинаковой освещённости.

После того, как зона воздействия была промыта мягким мыльным раствором и водой, над каждым коленом была нанесена сетка из восьми квадратов размером 25×25 мм (рисунок 1). До начала процедуры была проведена ультразвуковая визуализация для обеспечения надлежащего контакта датчика с поверхностью кожи. Обработка каждого квадрата МСУЗ-В сначала проводилась при частоте 4 МГц и глубине фокуса 4,5 мм. Максимальная длина каждой линии точек термокоагуляции составила 25 мм, линии находились на расстоянии 2–3 мм друг от друга. Затем процедуру повторили с использованием датчика с частотой 7 МГц и глубиной фокуса 3,0 мм. Обработка осуществлялась вдоль приблизительно 20 линий на каждый из восьми квадратов размером $2,5 \times 2,5$ мм при каждой глубине воздействия, что составляет приблизительно 480 линий на одно колено.

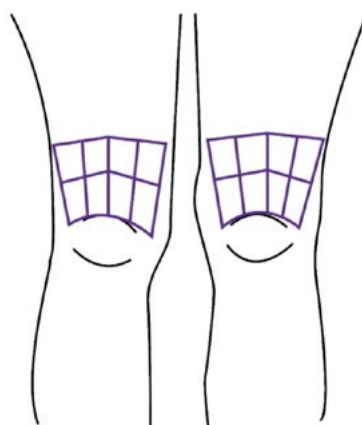


Рисунок 1. Области коррекции. Обработка осуществлялась вдоль приблизительно 20 линий на каждый из восьми квадратов размером $2,5 \times 2,5$ мм в области над каждым коленом.

Конечные точки эффективности

Первичной конечной точкой эффективности была подтяжка и укрепление ослабленной кожи над коленом, оцениваемая главным исследователем при помощи Шкалы общего эстетического улучшения по мнению врача (PGAIS) на основании визуальной оценки результатов у пациенток на 90-й день после процедуры в сравнении с фотографиями до проведения процедуры.

Вторичные конечные точки эффективности включали в себя оценку общего уменьшения дряблости кожи на основании изображений на 90-й день после процедуры и изображений до начала процедуры тремя «заслепленными» клиницистами. Каждый специалист проводил оценку независимо, просматривая парные фотографии для определения снижения дряблости и улучшения внешнего вида области над коленями. Возможными оценками фотографии после процедуры было видимое улучшение состояния кожи или отсутствие изменений. Другие вторичные конечные точки включали в себя субъективное улучшение на основании оценки по Шкале общего эстетического улучшения по мнению пациента (SGAIS) и результатов опросника удовлетворённости пациентов на 90-й и 180-й день после процедуры. Пациенток также спрашивали, какие улучшения они наблюдали и будут ли они рекомендовать процедуру друзьям или членам семьи.

Безопасность

Все пациентки прошли медицинский осмотр до начала процедуры. Во время проведения процедуры пациенток просили оценить степень выраженности дискомфорта с использованием валидированной 11-бальной (0–10) числовой оценочной шкалы (NRS), где 0 означал отсутствие боли, а 10 — максимально возможную боль. Сразу после процедуры исследователь осматривал область воздействия на наличие любых нежелательных эффектов. При каждом последующем визите место воздействия осматривали, и каждую пациентку снова спрашивали о нежелательных явлениях и изменениях в приёме лекарственных средств.

Этические принципы

Протокол данного исследования и формы информированного согласия были одобрены экспертным советом коммерческой организации (ЭСО Asestral, Inc., Ньюберипорт, штат Массачусетс). Каждая пациентка предоставила информированное согласие на участие во всех мероприятиях, связанных с исследованием, и согласие на фотографирование во время исследования. Идентификатор клинического исследования (ClinicalTrials.gov): NCT01708434.

Результаты

Тридцать пациенток были включены в исследование и прошли процедуру с применением МСУЗ-В, но только 28 (93,3 %) прошли визиты последующего наблюдения на 90-й и 180-й дни. Демографические характеристики пациенток, включенных в исследование, приведены в табл. I.

Шкала общего эстетического улучшения

На основании PG AIS у 24 пациенток (86 %) отмечались лифтинг и укрепление ослабленной кожи коленей на 90-й и 180-й дни после процедуры (табл. II). Три пациентки не отметили никаких изменений и одна пациентка отметила ухудшение внешнего вида. Аналогичным образом, согласно результатам оценки по SG AIS, 24 пациентки (86 %) отметили улучшение подтянутости и упругости кожи на 90-й день, к 180-му дню это число снизилось до 16 пациенток (57 %) (табл. II).

Качественные оценки в слепом режиме

Изображения одной пациентки были исключены в связи с чрезвычайными различиями освещённости между исходными фотографиями и фотографиями после процедуры, из-за чего для оценки осталось только 27 наборов изображений. Слепая оценка показала, что у 14 пациенток (52 %) на 90-й день было отмечено улучшение и у 9 пациенток (33 %) не было выявлено изменений. В четырёх случаях в качестве изображения после процедуры была выбрана неправильная фотография (табл. III). Типичный набор изображений представлен на рисунке 2.

Таблица I. Демографические характеристики пациенток

Женский пол, N (%)	30 (100 %)
Медиана возраста, годы (минимум, максимум)	54 (35, 64)
Средний исходный уровень ИМТ (минимум, максимум)	23,0 (18,5, 27,8)
Раса	
Европеоидная	29 (96,7)
Негроидная	1 (3,3)
Тип кожи по Фитцпатрику, N (%)	
II	16 (53,5)
III	13 (43,3)
IV	1 (3,3)

Таблица II. Шкала общего эстетического улучшения.

	День 90 (N = 28)	День 180 (N = 28)
Оценки врачей по шкале GAIS, N (%)		
Очень выраженное улучшение	0 (0)	2 (7,1)
Выраженное улучшение	13 (46,4)	9 (32,1)
Улучшение	11 (39,3)	13 (46,4)
Без изменений	3 (10,7)	3 (10,7)
Ухудшение	1 (3,6)	1 (3,6)
Любое улучшение	24 (85,7)	24 (85,7)
Оценки пациенток по шкале GAIS, N (%)		
Очень выраженное улучшение	2 (7,1)	1 (3,6)
Выраженное улучшение	8 (26,6)	9 (32,1)
Улучшение	14 (50,0)	6 (21,4)
Без изменений	4 (14,3)	12 (42,9)
Ухудшение	0 (0)	0 (0)
Любое улучшение	24 (85,7)	16 (57,1)

Степень удовлетворённости пациенток

Результаты оценки по опроснику удовлетворённости пациентов показали, что соответственно 86 % и 68 % пациенток были удовлетворены результатами, достигнутыми на 90-й и 180-й дни после процедуры, что соответствует количеству пациенток, которые почувствовали улучшение состояния и укрепление ослабленной кожи коленей (табл. IV). Как на 90-й так и на 180-й день 50 % пациенток отметили уменьшение выраженности складок и морщин над коленями и 40 % отметили уменьшение провисания кожи над коленями. Большее количество пациенток сообщило о более гладкой текстуре кожи на 90-й день по сравнению с 180-м днем после процедуры (50 % в сравнении с 21 %), при этом большее число пациенток отметило более равномерный тон кожи на 180-й день после процедуры (14 % в сравнении с 7 %). На 90-й день после процедуры 20 пациенток (71 %) указали, что они будут рекомендовать МСУЗ-В для коррекции чрезмерной дряблости кожи коленей членам своих семей и друзьям, к 180-му дню это число уменьшилось до 15 (54 %).

Безопасность

Восемнадцать пациенток (60 %) до начала процедуры получили обезболивающие препараты, включая гидрокортизон/ацетаминофен в дозе 7,5/500 мг или 7,5/750 мг; гидрокортизон в дозе 7,5 мг или 10 мг плюс диазепам в дозе 5 мг или лоразепам в дозе 2 мг. Одна пациентка (3 %) получила ибупрофен в дозе 800 мг и диазепам в дозе 5 мг. Одиннадцать пациенток (37 %) не получали никакой премедикации до проведения процедуры. Во время процедуры с применением МСУЗ-В средняя оценка боли для 4,5 мм датчика (4 МГц) составила 5 (диапазон 2–10), а для 3 мм датчика (7 МГц) — 6 (диапазон 1–10). Пациентки не сообщали о других нежелательных явлениях, и исследователем не было отмечено никаких признаков повреждения кожи.

Таблица III. Резюме оценки в слепом режиме.

Оценка (N = 27)	N (%)
Улучшение	14 (52)
Неверное изображение	4 (15)
Без изменений	9 (33)

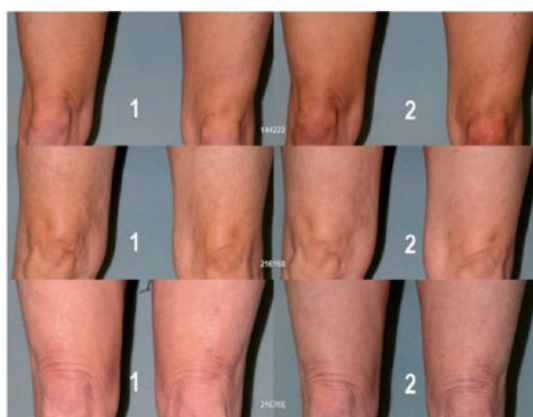

Рисунок 2. Снимки пациентов до и после процедуры. Изображения были получены для каждой пациентки до начала процедуры с применением МСУЗ-В (слева) и на 90-й день после процедуры (справа).

Обсуждение

Использование МСУЗ-В было эффективно в отношении уменьшения дряблости кожи в области над коленом. Через девяносто дней после процедуры отмеченное улучшение было одинаковым (86 %) независимо от того, было проводилась ли оценка по шкале общего улучшения врачом (PGAIS), пациентом (SGAIS), или по опроснику удовлетворённости пациента. В частности, пациентки отмечали улучшение по таким показателям, как «уменьшение выраженности складок и морщин» (50 %), «уменьшение провисания кожи» (39 %) и «более гладкая текстура кожи» (50 %). Через 180 дней улучшения, отмеченные врачами, оставались на уровне 86 %, в то время как улучшения, отмеченные пациентами, и уровень удовлетворённости уменьшились до 57 % и 68 %; следует отметить, что количество пациентов, сообщавших об «уменьшении выраженности складок и морщин» и «уменьшении провисания кожи» не изменилось. На основании оценок в слепом режиме, улучшение внешнего вида коленей было отмечено у 52 % пациенток. Изменчивость качества изображений до и после процедуры и/или изменчивость положения колена на фотографиях до и после процедуры, возможно, способствовали снижению частоты ответа на лечение.

Таблица IV. Степень удовлетворённости пациенток.

	День 90 (N = 28)	День 180 (N = 28)
Удовлетворённость пациенток, N (%)		
Очень удовлетворена	11 (39,3)	7 (25,0)
Удовлетворена	13 (46,4)	12 (42,8)
Не удовлетворена	4 (14,3)	8 (28,6)
Совершенно неудовлетворена	0 (0)	1 (3,6)
Видимые улучшения, N (%)		
Да	24 (85,7)	19 (67,8)
Нет	4 (14,2)	9 (28,6)
Критерии улучшения, N (%)		
Уменьшение выраженности складок/морщин	14 (50,0)	14 (50,0)
Уменьшение провисания	11 (39,3)	11 (39,3)
Более гладкая текстура кожи	14 (50,0)	6 (21,4)
Более равномерный тон кожи	2 (7,1)	4 (14,3)
Рекомендация друзьям или членам семьи, N (%)		
Да	20 (71,4)	15 (53,6)
Нет	8 (28,6)	13 (46,4)

Эти результаты согласуются с результатами на 90-й день предыдущего исследования МСУЗ-В, в котором пациентам проводили аналогичную процедуру с различной глубиной воздействия (16), и все сообщили, что были удовлетворены результатами.

В целом, МСУЗ-В хорошо переносился пациентами. Средняя оценка дискомфорта соответствовала средней степени тяжести, после процедуры дискомфорт не сохранялся. Исследователь не наблюдал никаких признаков эритемы, отёка, или кровоподтёков после процедуры, пациенты не сообщали о наличии нежелательных явлений.

Аналогично эффективности и безопасности, продемонстрированной в отношении укрепления кожи лица и уменьшения выраженности морщин, а настоящим исследованием МСУЗ-В был эффективным, неинвазивным методом снижения дряблости и улучшения внешнего вида кожи в области над коленями. Требуются дальнейшие слепые исследования с участием большего количества пациентов. Кроме того, может потребоваться изменение плотности и глубины воздействия для достижения максимальной эффективности.

Благодарности

Авторы благодарят доктора Карла Хорнфельдта (Carl Hornfeldt) за редакторские правки во время подготовки этой рукописи. Финансирование для проведения этого исследования было предоставлено компанией Ulthera, Inc. (г. Меса, штат Аризона).

Конфликт интересов: Авторы заявляют об отсутствии конфликта интересов. Ответственность за содержание и написание данной статьи лежит исключительно на авторах.

Список литературы

1. Bowler PJ. Impact on facial rejuvenation with dermatological preparations. *Clin Interv Aging*. 2009;4:81-89.
2. Taub AF, Tucker RD, Palange A. Facial tightening with an advanced 4-MHz monopolar radiofrequency device. *J Drugs Dermatol*. 2012;11:1288-1291.
3. Krueger N, Sadick NS. New-generation radiofrequency technology. *Cutis*. 2013;91:39-46.
4. Campolmi P, Bonan B, Cannarozzo G, Brusino N, Moretti S. Efficacy and safety evaluation of an innovative CO₂ laser/radiofrequency device in dermatology. *J Eur Acad Dermatol Venereol*. 2012;27:1481-1490.

5. Naouri M, Atlan M, Perrodeau E, Georgesco G, Khalouf R, Martin L, Machet L. Skin tightening induced by fractional CO₂ laser treatment: quantified assessment of variations in mechanical properties of the skin. *J Cosmet Dermatol*. 2012;11:201-206.
6. Carniol PJ, Dzopa N, Fernandes N, Carniol ET, Renzi AS. Facial skin tightening with an 1100-1800 nm infrared device. *J Cosmet Laser Ther*. 2008;10:67-71.
7. Monica E. Periorbital skin tightening with a broadband infrared device: preliminary study results. *J Cosmet Laser Ther*. 2010;12:38-41.
8. Lambach HJ, Makin IR, Barthe PG, Slayton MH, Manstein D. Intense focused ultrasound: evaluation of a new treatment modality for precise microcoagulation within the skin. *Dermatol Surg*. 2008;34:727-731.
9. White WM, Makin IR, Barthe PG, Slayton MH, Glicklich RE. Selective creation of thermal injury zones in the superficial musculoaponeurotic system using intense ultrasound therapy: a new target for noninvasive facial rejuvenation. *Arch Facial Plast Surg*. 2007;9:22-29.
10. Suh DH, Shin MK, Lee SJ, Rho JH, Lee MH, Kim NI, Song KY. Intense focused ultrasound tightening in Asian skin: clinical and pathologic results. *Dermatol Surg*. 2011;37:1595-1602.
11. Alam M, White EB, Martin N, Witherspoon J, Yoo S, West DP. Ultrasound tightening of facial and neck skin: a rater-blinded prospective cohort study. *J Am Acad Dermatol*. 2010;62:262-269.
12. Chan NP, Shek SY, Yu CS, Ho SG, Yeung CK, Chan HFL. Safety study of transcutaneous focused ultrasound for non-invasive skin tightening in Asians. *Lasers Surg Med*. 2011;43:366-375.
13. Lee HS, Jang WS, Cha YJ, Choi YH, Tak Y, Hwang E, et al. Multiple pass ultrasound tightening of skin laxity of the lower face and neck. *Dermatol Surg*. 2012;38:20-27.
14. Faghizadeh F, Ramirez P. Neck maintenance post-facelift using Ulthera® DeepSRE® technology. Presented: Annual Fall Meeting of the American Academy of Facial Plastic and Reconstructive Surgery; Washington, DC, September 4-8, 2012.
15. Kenkel JM. Evaluation of the Ulthera System for achieving lift and tightening cheek tissue, improving jawline definition and submental skin laxity. Presented: American Society for Laser Medicine and Surgery; Boston, MA, April 3-7, 2015.
16. Alster TS, Tanzi EL. Noninvasive lifting of arm, thigh, and knee skin with transcutaneous intense focused ultrasound. *Dermatol Surg*. 2012;38:754-759.

[назад к списку](#)

Безопасность и эффективность микро-сфокусированного ультразвука для омоложения ослабленной кожи локтей

Cameron Rokhsar, врач,* Wendy Schnebelen, BA, Alexandre West, BA,[†] и Carl Hornfeldt[‡]

АКТУАЛЬНОСТЬ В связи с растущей популярностью минимально инвазивных косметических процедур в этом исследовании оценивается эффективность и безопасность микро-сфокусированного ультразвука с визуализацией (МСУЗ-В) для омоложения кожи над локтями.

МЕТОДЫ Кожа над локтями пациенток с обеих сторон была обработана МСУЗ-В с использованием датчиков, рассчитанных на разную глубину работы. Фотографирование пациентов проводилось до начала лечения, а также на 90-й и 180-й дни после лечения. Оценки наблюдателей были получены в слепом режиме, а шкалы общего эстетического улучшения для врачей и пациентов (PGAIS и SGAIS) заполнялись во время визитов наблюдения. Была оценена безопасность, основанная на частоте возникновения нежелательных явлений (НЯ).

РЕЗУЛЬТАТЫ Замаскированная заслепленная оценка была проведена на 90-й день; у 56 % было отмечено эстетическое улучшение. Общее улучшение по шкале SGAIS составило 83 % и 81 % на 90-й и 180-й дни соответственно. Общее улучшение по шкале PGAIS составило 94 % как на 90-й, так и на 180-й день. Опросник степени удовлетворенности пациенток показал, что 83 % отметили улучшения характеристик локтевой области на 90-й день, а 81 % пациенток по-прежнему отмечали улучшение на 180-й день. Никаких серьезных НЯ или НЯ, связанных с лечением, отмечено не было.

ЗАКЛЮЧЕНИЕ Данное пилотное исследование предполагает, что МСУЗ-В является безопасным и многообещающим неинвазивным методом лечения ослабленности кожи в области над локтями. Основываясь на положительных результатах этого исследования для оптимизации данного неинвазивного подхода, необходимо провести более масштабное испытание с изучением влияния различной плотности обработки.

Авторы заявили об отсутствии значимого конфликта интересов.

Всё больше возрастает потребность в неинвазивных методах улучшения внешнего вида тела, в том числе и рук. В настоящее время для удаления нежелательной жировой ткани в области верхней части рук используется липосакция¹⁻³, а для удаления лишней рыхлой кожи из этой области применяется брахиопластика⁴⁻⁶. Эти методы используются как отдельно, так и комбинируются^{7,8}. Оба метода являются инвазивными и требуют времени на реабилитацию.

* Ассистент кафедры дерматологии, Больничная система Маунт Синай, г. Нью-Йорк, штат Нью-Йорк; [†] «Центр косметической, дерматологической и лазерной хирургии Нью-Йорка», г. Нью-Йорк, штат Нью-Йорк; [‡] г. Сент-Пол, Миннесота

При поддержке компании Ulthera. Помощь в редакции была оказана Карлом Хорнфельдом (Carl Hornfeldt), чьи услуги были оплачены компанией Ulthera.

© 2015 Американское общество дерматологической хирургии, Инк. Опубликовано компанией «Уолтерс Клувер Хелс, Инк.» Все права защищены. ISSN: 1076-0512 • Dermatol Surg 2015;41:821-826-9 • DOI: 10.1097/DSS.0000000000000390

© 2015 Американское общество дерматологической хирургии, Инк. Опубликовано компанией «Уолтерс Клувер Хелс, Инк.» Несанкционированное воспроизведение данной статьи запрещено.

УЛЬТРАЗВУК В УКРЕПЛЕНИИ ОСЛАБЛЕННОЙ КОЖИ ЛОКТЕЙ

Было разработано несколько неинвазивных устройств для омоложения кожи верхней части рук, включая приборы, позволяющие проводить лечение при помощи микро-сфокусированного ультразвука с визуализацией (МСУЗ-В)⁹, радиочастотного воздействия^{10,11}, низкоинтенсивной лазерной терапии¹², а также комбинации биполярного радиочастотного воздействия, инфракрасного излучения, вакуума и механического массажа¹³; тем не менее, ни один из этих методов не использовался для уменьшения ослабленности и провисания кожи над локтями.

Устройство, которое излучает микро-сфокусированные ультразвуковые волны (МСУЗ), было разработано для неабляционного лифтинга и омоложения кожи¹⁴. Направляя высоко-сфокусированную ультразвуковую энергию на дискретные участки в пределах кожи и подкожных тканей, МСУЗ вызывает образование дискретных точек термической коагуляции, в то время как прилежащие нецелевые ткани остаются интактными^{15,16}. В пределах этих небольших (1 мм³) участков термической коагуляции тканей денатурированный коллаген сжимается, стимулируется синтез коллагена *de novo* и образуется новый вязкоупругий коллаген, что приводит к лифтингу и омоложению ослабленной кожи¹⁷. Устройство МСУЗ также способно к ультразвуковой визуализации в высоком разрешении (МСУЗ-В), что позволяет визуализировать слои кожи на глубине 8 мм. Таким образом, пользователь может увидеть, куда будет направляться энергия МСУЗ. Ультразвуковая визуализация также позволяет удостовериться, что между датчиком и поверхностью кожи имеется акустический контакт до применения МСУЗ.

Многочисленные исследования продемонстрировали безопасность и эффективность МСУЗ-В в качестве неинвазивного эстетического лечения для лифтинга бровей и ослабленной кожи лица¹⁸⁻²³. Недавние исследования также продемонстрировали эффективность МСУЗ-В для неинвазивного лифтинга кожи на руках, бедрах и коленях^{9,24}. Целью этого проспективного открытого клинического исследования было оценить безопасность и эффективность использования МСУЗ-В для омоложения, лифтинга и улучшения внешнего вида ослабленной кожи в области над локтями.

Методы

Пациентки

В данное исследование были включены женщины в возрасте от 21 до 65 лет, которые выразили интерес к прохождению лечения легкой или умеренной ослабленности кожи локтей. Каждая пациентка выразила свою готовность выполнять требования протокола на протяжении всего исследования. Способные к деторождению женщины должны были предоставить отрицательный результат теста мочи на беременность до начала лечения, а также согласиться прибегнуть к приемлемому методу предупреждения беременности во время исследования. Женщины в период лактации не были включены в исследование.

Причины для исключения из исследования включали наличие любого заболевания или прием лекарственных препаратов, которые могут повлиять на процесс заживления ран; чрезмерная ослабленность кожи или подкожный жир вокруг локтей; наличие значительных рубцов, открытых ран или повреждений, а также металлических имплантов в зоне лечения; индекс массы тела ≥ 30 кг/м²; длительное злоупотребление алкоголем или наркотиками; ранее проведенная подтяжка кожи в области лечения в течение последнего года; или одновременное участие в любом другом испытании с использованием исследуемых препаратов или устройств.

Процедуры

В течение визита 1 на область локтя по задней поверхности руки была нанесена сетка, состоящая из шести квадратов по 2,5 см². Для того, чтобы убедиться в наличии надлежащего контакта датчика с поверхностью кожи, до применения МСУЗ была выполнена ультразвуковая визуализация области лечения. Затем эту область обрабатывали с использованием датчика 4,4 МГц с глубиной 4,5 мм или датчика 7 МГц с глубиной 4,5 мм и последующим применением датчика 7 МГц с глубиной фокусировки 3,0 мм. Четырем пациенткам непреднамеренно была проведена процедура лечения датчиками 7 МГц с глубиной 4,5 мм и 4 МГц с глубиной 4,5 мм без применения датчика с глубиной 3,0 мм. Каждый датчик был использован для нанесения 20 линий на квадрат (120 линий МСУЗ на каждую область лечения) или 240 линий на локоть. Максимальная длина каждой линии составила 25 мм, линии находились друг от друга на расстоянии 2–3 мм.

ТАБЛИЦА 1. Демографические характеристики пациенток

	N (%)
Женский пол, N (%)	20 (100)
Средний возраст (мин.–макс.), годы	54 (35-65)
Средний индекс массы тела (мин.-макс.), кг/м ²	23,2 (17,8-29,2)
Расовая принадлежность, N (%)	
Европеоидная раса	19 (95)
Монголоидная раса	1 (5)
Тип кожи по Фитцпатрику, n (%)	
II	19 (95)
III	1 (5)

Пероральные лекарственные средства, предназначенные для приема до начала лечения, принимались по усмотрению врача и пациентки как минимум за 30 минут до обработки. Фотографии были сделаны непосредственно до и сразу после обработки, а также на 90-й и 180-й дни с использованием двумерной системы цифрового изображения Nikon при стандартных условиях освещения. Эти изображения были использованы для оценки эффективности на 90-й и 180-й дни после обработки, а также оценки безопасности сразу после обработки. Безопасность также была оценена на 90-й и 180-й дни.

Первичная оценка эффективности

Первичным критерием оценки эффективности были общая подтянутость и степень упругости кожи локтя. Оценка проводилась в слепом режиме 3 квалифицированными врачами-рецензентами. Каждый рецензент провел качественное сравнение изображений обработанных локтей, полученных в начале исследования и через 90 дней после обработки. Если рецензент отмечал улучшение, его также просили выбрать правильную фотографию после лечения.

ТАБЛИЦА 2. Результаты оценки эстетического улучшения в слепом режиме

	N (%)
Пациентки, получившие лечение	16 (100)
Улучшение	9 (56)
Неверный выбор	3 (19)
Без изменений	4 (25)

УЛЬТРАЗВУК В УКРЕПЛЕНИИ ОСЛАБЛЕННОЙ КОЖИ ЛОКТЕЙ



Рисунок 1. (А–С) Репрезентативные результаты через 90 дней после лечения с использованием датчика 7 МГц с фокусной глубиной 3,0 мм с последующим применением датчика 4,4 МГц с глубиной 4,5 мм или датчика 7 МГц с глубиной 4,5 мм. Каждый датчик использовался для нанесения 20 линий на квадрат (120 линий МСУЗ на каждую область лечения) или 240 линий на локоть. Максимальная длина каждой линии составила 25 мм, линии находились друг от друга на расстоянии 2–3 мм.

Вторичная оценка эффективности

Вторичные измерения включали оценки по шкале общего эстетического улучшения, поставленные главным исследователем (PGAIS) и прошедшими лечение пациентками (SGAIS), по которым оценивалось общее эстетическое улучшение на 90-й и 180-й дни.

Степень удовлетворенности пациенток была оценена с помощью опросника на 90-й и 180-й дни.

Безопасность

Утвержденная 11-бальная числовая оценочная шкала использовалась для определения уровня дискомфорта, отмечаемого пациентками во время лечения, где «0» означал отсутствие боли, а «10» - очень выраженную боль.

Исследователь осматривал область лечения через 30 и 60 минут после процедуры на предмет обнаружения таких острых реакций, как отек или эритема. Пациенток опрашивали о возникновении нежелательных явлений (НЯ) в течение 90- и 180-дневного периода наблюдения. Спонтанные НЯ регистрировали в течение всего периода исследования. Каждую пациентку также спрашивали об изменениях приема сопутствующих препаратов, а также визуально оценивали обработанную зону.

Этические принципы

Данное исследование было одобрено экспертным советом коммерческой организации (ЭСО Asentral, Inc., Ньюберипорт, штат Массачусетс, США). До участия в каких-либо процедурах, связанных с исследованием, каждая пациентка подписывала информированное согласие и акт HIPAA, а также предоставляла письменное согласие на использование фотографий, связанных с исследованием.

Результаты

Демографические данные

Двадцать женщин, средний возраст которых составлял 54 года (диапазон от 35 до 65 лет), со средним значением ИМТ 23,2 кг/м² (диапазон от 17,8 до 29,3 кг/м²) были включены в исследование и прошли процедуру лечения МСУЗ-В. Две из них не пришли на 90-й день оценки и ещё 2 – на 180-й день визита наблюдения. Демографические характеристики пациенток, включенных в исследование, приведены в Таблице 1.

Первичная оценка эффективности

Восемнадцать пациенток могли пройти оценку в слепом режиме на 90-й день, однако две из них были исключены из-за низкого качества изображений, вызванного плохим освещением. Среди оставшихся 16 пациенток у 9 (56 %) посредством оценки в слепом режиме были отмечены эстетические улучшения участков, обработанных МСУЗ-В (Таблица 2), после демонстрации изображений локтевой зоны пациенток до и после обработки (Рисунок 1А–С).

Вторичная оценка эффективности

На основании оценок PGAIS было показано, что 94 % пациенток достигли эстетического улучшения как на 90-й, так и на 180-й день. Оценки SGAIS показали, что 83 % и 81 % пациенток отметили улучшение внешнего вида локтей на 90-й и 108-й дни соответственно (Таблица 3).

УЛЬТРАЗВУК В УКРЕПЛЕНИИ ОСЛАБЛЕННОЙ КОЖИ ЛОКТЕЙ

Среди пациенток, заполнивших опросник удовлетворенности на 90-й день визита наблюдения, 83 % указали, что они заметили улучшение характеристик локтевой зоны и 72 % отметили, что они были очень удовлетворены или удовлетворены достигнутыми эстетическими результатами (Таблица 4). На 180-й день наблюдения 13 из 16 исследуемых пациенток (81 %) по-прежнему отмечали улучшение внешнего вида локтей.

Безопасность

Не было отмечено никаких признаков острого повреждения кожи или каких-либо долгосрочных последствий, таких как шрамы, ожоги, изъязвления, гипо- или гиперпигментация. Развилось одно НЯ в виде артериальной гипертензии, но оно не было связано с лечением.

Пероральные лекарственные средства, предназначенные для приема до начала лечения, включали ибупрофен в дозе 400 мг (n = 1) и в дозе 800 мг (n = 18) совместно с лоразепамом в дозе 2 мг или без него (n = 12). Средняя оценка боли в течение лечения с использованием датчика 4 МГц с глубиной 4,5 мм составила 5,7, а в течение лечения с использованием датчика 7 МГц с глубиной 3,0 мм - 5,0.

ТАБЛИЦА 3. Шкала общего эстетического улучшения

Степень улучшения N (%)	День 90 (N = 18)	День 180 (N = 16)
Врач		
Очень выраженное улучшение	1 (6)	1 (6)
Выраженное улучшение	7 (39)	6 (38)
Улучшение	9 (50)	8 (50)
Без изменений	1 (6)	1 (6)
Ухудшение	—	—
Любое улучшение	17 (94)	15 (94)
Пациентка		
Очень выраженное улучшение	—	—
Выраженное улучшение	5 (28)	5 (31)
Улучшение	10 (56)	8 (50)
Без изменений	3 (17)	3 (19)
Ухудшение	—	—
Любое улучшение	15 (83)	13 (81)

ТАБЛИЦА 4. Степень удовлетворённости пациентов

Удовлетворённость, N (%)	Очень удовлетворен	Удовлетворен	Неудовлетворен	Совершенно неудовлетворен
День 90 (N = 18)	2 (11)	11 (61)	5 (28)	—
День 180 (N = 16)	—	8 (50)	8 (50)	—

Обсуждение

Это первое исследование, в котором оценивается безопасность и эффективность МСУЗ в лечении ослабленной кожи локтей. Система МСУЗ-В в настоящее время одобрена FDA для неинвазивного лифтинга бровей, ослабленной кожи шеи и области под подбородком¹⁴, тем не менее, небольшие пилотные исследования ранее продемонстрировали эффективность МСУЗ-В для улучшения внешнего вида верхней части рук, коленей и бедер за счет

укрепления ослабленной и обвисшей кожи^{9,24}. Большинство пациенток, получивших лечение МСУЗ-В в рамках этого исследования, достигли снижения ослабленности кожи над локтями, что соответствовало высокому уровню удовлетворенности. Как и в предыдущих исследованиях на других участках тела, положительное влияние МСУЗ-В на ослабленную кожу локтей сохранялось в течение, как минимум, 180-ти дней. Результаты оценки в слепом режиме предполагают более скромные улучшения, чем другие параметры оценки результата исследования; однако, оценка в слепом режиме была затруднена вследствие проблем со стандартизацией фотографий для этой области лечения. НЯ, связанных с лечением, отмечено не было.

Несмотря на то, что общие результаты этого исследования положительные, оценка эффективности данного метода лечения остается ограниченной определенными факторами. Наиболее очевидным ограничением этого исследования является размер выборки. Поскольку пилотное исследование включало в себя только 20 пациенток, мощность этого исследования заведомо низкая. Трудно оценить глобальный успех, основываясь на результатах 20 участниц. Тем не менее, положительные результаты этого исследования стимулируют его повторение с большим размером выборки.

Другое затруднение в проведении данного исследования связано с характером кожи выше локтя. Оценка упругости кожи после нехирургических процедур всегда представляет сложность, поскольку результаты никогда не будут такими же выраженными, как после проведения операции. Эта анатомическая область имеет свои определенные сложности. Начнем с того, что причина, по которой кожа над локтем особенно ослаблена (по сравнению с другими областями тела), заключается в постоянных повторяющихся движениях локтя, в ходе которых кожа в данной зоне непрерывно растягивается. Каждый раз, когда человек двигает нижней частью руки, кожа над локтем изменяет натяжение. Это непрерывное изменение вызывает ослабленность. И данный процесс продолжается после проведения лечения. Несмотря на то, что МСУЗ стимулирует укрепление кожи этой области, постоянные ежедневные движения в локте увеличивают ослабленность этой зоны. Скорее всего, результаты этого исследования были бы более высокими, если бы не было искажающих факторов, характерных для кожи на данном участке тела и связанных со сгибанием и разгибанием рук в локтевых суставах. Несмотря на это, результаты были благоприятными.

Микро-сфокусированный ультразвук является перспективным подходом для лечения ослабленной кожи вокруг локтей. Положительные результаты этого исследования требуют дальнейшего изучения с большими размерами выборки. Кроме того, более высокая плотность обработки может привести к более выраженным результатам.

Заключение

Результаты этого исследования показывают, что систему МСУЗ-В можно безопасно и эффективно использовать для неинвазивного снижения ослабленности кожи в области локтей.

Список литературы

1. Lillis PJ, Coleman WP III. Liposuction for treatment of axillary hyperhidrosis. *Dermatol Clin* 1990;8:479–82.
2. Duncan DL. Improving outcomes in upper arm liposuction: adding radiofrequency-assisted liposuction to induce skin contraction. *Aesthet Surg J* 2012;32:84–95.
3. Hong YG, Sim HB, Lee MY, et al. Three-dimensional circumferential liposuction of the overweight or obese upper arm. *Aesthetic Plast Surg* 2012;36:497–503.
4. Hurwitz DJ, Holland SW. The L brachioplasty: an innovative approach to correct excess tissue of the upper arm, axilla, and lateral chest. *Plast Reconstr Surg* 2006;117:403–11.
5. Hurwitz DJ, Neavin T. L brachioplasty correction of excess tissue of the upper arm, axilla, and lateral chest. *Clin Plast Surg* 2008;35:131–409.
6. Hurwitz DJ, Jerrod K. L-brachioplasty: an adaptable technique for moderate to severe excess skin and fat of the arms. *Aesthet Surg J* 2010;30:620–9.
7. Bossert RP, Dreifuss S, Coon D, et al. Liposuction of the arm concurrent with brachioplasty in the massive weight loss patient: is it safe? *Plast Reconstr Surg* 2013;131:357–65.
8. Nguyen AT, Rohrich RJ. Liposuction-assisted posterior brachioplasty: technical refinements in upper arm contouring. *Plast Reconstr Surg* 2010;126:1365–9.
9. Alster TS, Tanzi EL. Noninvasive lifting of arm, thigh, and knee skin with transcutaneous intense focused ultrasound. *Dermatol Surg* 2012;38:754–9.
10. Hodgkinson DJ. Clinical applications of radiofrequency: nonsurgical skin tightening (Thermage). *Clin Plast Surg* 2009;36:261–8.
11. Mayoral FA. Skin tightening with a combined unipolar and bipolar radiofrequency device. *J Drugs Dermatol* 2007;6:212–5.
12. Nestor MS, Park H. Microfocused ultrasound for treatment of axillary hyperhidrosis: prospective, parallel, randomized, sham-controlled, blinded pilot trials. Presented at: American Society for Laser Medicine and Surgery; Boston MA; April 3–7, 2013.
13. Brighman J, Weiss E, Chapas AM, et al. Improvement in arm and post-partum abdominal and flank subcutaneous fat deposits and skin laxity using a bipolar radiofrequency, infrared, vacuum and mechanical massage device. *Lasers Surg Med* 2009;41:791–8.
14. ULTHERA. Operation & Maintenance Manual. Mesa, AZ: Ulthera, Inc.; 2014.
15. Laubach HJ, Makin IR, Barthe PG, et al. Intense focused ultrasound: evaluation of a new treatment modality for precise microcoagulation within the skin. *Dermatol Surg* 2008;34:727–34.
16. White WM, Makin IR, Barthe PG, et al. Selective creation of thermal injury zones in the superficial musculoaponeurotic system using intense ultrasound therapy: a new target for noninvasive facial rejuvenation. *Arch Facial Plast Surg* 2007;9:22–9.

17. Suh DH, Shin MK, Lee SJ, et al. Intense focused ultrasound tightening in Asian skin: clinical and pathologic results. *Dermatol Surg* 2011;37:1595–602.
18. Suh DH, Oh YJ, Lee SJ, et al. A intense-focused ultrasound tightening for the treatment of infraorbital laxity. *J Cosmet Laser Ther* 2012;14:290–5.
19. Alam M, White LE, Martin N, et al. Ultrasound tightening of facial and neck skin: a rater-blinded prospective cohort study. *J Am Acad Dermatol* 2010;62:262–9.
20. Chan NP, Shek SY, Yu CS, et al. Safety study of transcutaneous focused ultrasound for noninvasive skin tightening in Asians. *Lasers Surg Med* 2011;43:366–75.
21. Lee HS, Jang WS, Cha YJ, et al. Multiple pass ultrasound tightening of skin laxity of the lower face and neck. *Dermatol Surg* 2012;38:20–7.
22. Taghizadeh F, Ramirez P. Neck maintenance post-facelift using Ulthera® DeepSEE® technology. Presented at: Annual Fall Meeting of the American Academy of Facial Plastic and Reconstructive Surgery; Washington DC; September 4–8, 2012.
23. Kenkel JM. Evaluation of the Ulthera system for achieving lift and tightening cheek tissue, improving jawline definition and submental skin laxity. Presented at: American Society for Laser Medicine and Surgery; Boston MA; April 3–7, 2013.
24. Gold MJ. A prospective, single-center study of the efficacy and safety of micro-focused ultrasound with visualization for the non-invasive treatment of skin wrinkles and laxity above the knee. Presented at: Annual Meeting of the American Society for Dermatologic Surgery; Atlanta, GA; October 11–14, 2012.

Адрес для переписки и направления запросов на копирование статьи: Cameron Rokhsar, MD, New York Cosmetic, Skin and Laser Surgery Center, 328 East 75th Street, Suite A, New York, NY 10021, или на адрес эл. почты: drrokhsar@cosmeticlaserkinsurgery.com

[назад к списку](#)

Неинвазивный лифтинг кожи на руках, бедрах и коленях с помощью чрескожного интенсивного сфокусированного ультразвука.

Tina S. Alster, MD, and Elizabeth L. Tanzi, MD*

ПРЕДПОСЫЛКИ: Чрескожный интенсивный сфокусированный ультразвук (ИСУЗ) - инновационная технология, разработанная с целью неинвазивного сокращения кожного лоскута на лице и шее, одобренная Управлением по санитарному надзору за качеством пищевых продуктов и медикаментов. Исследования по изучению эффективности и безопасности ИСУЗ в коррекции нефациальных областей в литературе не представлены.

МАТЕРИАЛЫ И МЕТОДЫ: Восемнадцать парных областей (6 пар) на плечах, внутренней поверхности бедер и над коленным суставом были в случайном порядке обработаны двумя различными датчиками (4,0 МГц, фокусная глубина 4,5 мм и 7,0 МГц, фокусная глубина 3,0 мм). С одной стороны в целевой области выполняли один подход (в моно-плоскости) микротермической коагуляции, используя датчик 4.0 МГц, с глубиной воздействия 4,5 мм; с противоположной стороны выполняли последовательные подходы (би-плоскость), используя оба датчика (сначала 4,0 МГц, с фокусной глубиной 4,5 мм и затем 7,0 МГц, с фокусной глубиной 3,0 мм). Клинические результаты оценивали два независимых эксперта, которым были предоставлены маскированные данные. Для оценки использовали стандартизированные фотографии, выполненные до процедуры, а также через 3 и 6 месяцев после процедуры. Таким образом, были получены субъективные оценки клинического улучшения и сведения о побочных эффектах терапии.

РЕЗУЛЬТАТЫ: По шкале общей оценки значительное улучшение наблюдалось во всех подвергавшихся воздействию областях, при этом, степень лифтинга и подтяжки кожи в области плеч и коленей была выше, чем в области бёдер. В тех областях, где процедура проводилась в би-плоскости, были получены более благоприятные клинические результаты по сравнению с областями, где процедуру проводили на одной глубине во всех трех локализациях. В течение последующих 3-6 месяцев улучшение клинических показателей отмечалось независимо схемы проведенной терапии. Побочные эффекты были легкими и носили транзиторный характер. Пациенты отмечали появление эритемы, потепления кожи и повышенной тактильной чувствительности. У двух пациентов появились кровоподтеки в верхней части рук. Это явление разрешилось в течение 7 дней. О других побочных эффектах не сообщалось.

ВЫВОДЫ: Чрескожный интенсивный сфокусированный ультразвук является безопасным и эффективным методом улучшения внешнего вида (текстуры и контуров) кожи верхней части рук, передней поверхности коленей и внутренней поверхности бедер.

Базовые расходы на проведение процедур были произведены за счет средств гранта, предоставленного компанией Ulthera (Mesa, AZ). Кредиты на закупку оборудования или другая помощь не предоставлялись.

**Оба автора аффилированы с Вашингтонским институтом дерматологической лазерной хирургии, Вашингтон, Округ Колумбия*

© 2012 Американское общество дерматологической хирургии, Инк. • Опубликовано Уилей Периодикалз, Инк. • ISSN: 1076-0512 • Dermatol Surg 2012;1-6 • DOI: 10.1111/j.1524-4725.2012.0233 8.x

Хирургический лифтинг традиционно является методом коррекции дряблости кожи лица и тела.^{1,2} За последние пару декад на рынке появилось множество альтернативных неинвазивных методов терапии, например аблятивное и неаблятивное лазерное омоложение кожи, радиочастотные методы. Все они основаны на контролируемом нагревании дермы на различной глубине, и позволяют достигать лифтинга различной степени выраженности.³⁻¹⁰ Если коротко, эти методы используют энергию инфракрасного излучения или радиочастотного воздействия, что обеспечивает контролируемое микроповреждение дермы на глубине 2-4 мм.^{11,12} Объемное нагревание тканей приводит к немедленному сокращению волокон коллагена и запускает процесс неоколлагенеза, продолжающийся около 6 месяцев. Клинически процесс выражается в подтяжке кожи. Хотя существующие методы дают неплохие эстетические результаты, они имеют ряд ограничений, в том числе нестабильные клинические исходы, необходимость проведения нескольких процедур для достижения желаемого результата, выраженные болевые ощущения, высокая стоимость.

Совсем недавно в арсенале специалистов появился новый метод - интенсивный сфокусированный ультразвук, - который позволяет проникать глубже в дерму, чем все вышеупомянутые технологии.¹³⁻¹⁶ В исследованиях на трупe человека зоны тепловой коагуляции на лице располагались на глубине 7,8 мм, при этом эпидермис оставался неповрежденным.¹⁷ Таким образом, сокращение глубоких дермальных структур, таких как поверхностная мышечно-апоневротическая система (SMAS), приводит к лифтингу и укреплению кожи. Интенсивный сфокусированный ультразвук с успехом используется для омоложения кожи лица и шеи у пациентов с различными типами кожи, однако до сих пор его эффекты не были изучены на нефациальных областях.¹⁸⁻²⁰ Целью данного исследования было определение клинической эффективности нового ультразвукового медицинского изделия, а именно - двух вариантов протоколов терапии при проведении процедуры в области верхней части рук, передней поверхности коленей и внутренней поверхности бедер.

Материалы и методы

В исследовании приняли участие взрослые женщины (возраст ≥ 18 лет) с любым типом кожи по Фитцпатрику (I-VI), с фотографически симметричной дряблостью кожи в верхней части рук, на передней поверхности коленей и внутренней поверхности бедер. Критерии исключения: ранее проведенные косметические или хирургические процедуры (например, лазерное или РЧ омоложение, хирургический лифтинг, инъекции филлеров); кожные инфекции, воспаление, пигментация или рубцы на коже; наличие металлических имплантов в целевых областях.

Обезболивание достигали путем приема внутрь диазепама (5-10 мг) и внутримышечной инъекции меперидина (50 мг) за 20-30 минут до процедуры. Исходные снимки были получены с использованием стандартизированного позиционирования пациента и освещения (Canfield Imaging Systems, Mirror Image, Фэрфилд, Нью-Джерси). С одной стороны в целевой области выполняли один подход микротермической коагуляции, используя датчик 4,0 МГц, с глубиной воздействия 4,5 мм (моно-плоскость); с противоположной стороны выполняли последовательные подходы, используя сначала датчик 4,0 МГц, с фокусной глубиной 4,5 мм и затем датчик 7,0 МГц, с фокусной глубиной 3,0 мм (би-плоскость). Целевую область кожи обрабатывали щадящим очищающим средством (CeraVe; Coria Laboratories, Aliso Viejo, CA) с целью удаления остатков косметических средств и других поверхностных загрязнений, и затем наносили гель для ультразвука. Датчик 4,0 МГц с фокусной глубиной 4,5 мм (Ulthera; Mesa, AZ)

размещали в целевой зоне до достижения хорошего контакта с кожей (по данным полученного ультразвукового изображения). Параллельные друг другу терапевтические линии ультразвуковых импульсов доставляли в ткани, перемещая датчик с минимальным шагом < 3 мм. Каждая терапевтическая линия длиной 25 мм предполагала от 17 до 23 точек тепловой коагуляции объемом около 1 мм³ на расстоянии 1,1 - 1,5 мм друг от друга. Целевую зону полностью обрабатывали в режиме 1,2 Дж на пульс. Количество терапевтических линий на руках варьировалось от 60 до 230 (в среднем 160), на коленях - от 80 до 200 (в среднем 143), на бедрах - от 100 до 200 (в среднем 157). С противоположной стороны (случайно выбранной) терапевтические линии выполняли с помощью датчика 7 МГц с фокусной глубиной 3,0 мм, из расчета 0,45 Дж на пульс. Линии располагали также, как и в первый раз - ровно и параллельно друг другу. Количество терапевтических линий на руках варьировалось от 90 до 235 (в среднем 153), на коленях - от 80 до 150 (в среднем 136), на бедрах - от 100 до 200 (в среднем 152). После процедуры ультразвуковой гель удаляли смоченным водой спонжем и наносили увлажняющее средство тонким слоем (CeraVe Lotion). Пациентам рекомендовали стандартный уход за кожей, без каких-либо дополнений или ограничений активности и пребывания на солнце.

Всех пациентов осмотрели через 1 и 3 месяца после лечения. В ходе каждого осмотра делали фотографии с использованием стандартного позиционирования, углов камеры и освещения помещения. Медицинским экспертам, которым был неизвестен протокол исследования, в случайном порядке были предоставлены фотографии до и после терапии. Результаты вмешательства с обеих сторон через 3 и 6 месяцев после терапии оценивали по шкале общей клинической оценки, по фотографиям (0 = нет улучшения, 1 = улучшение > 25%, 2 = улучшение на 26-50%, 3 = улучшение на 51-75%, 4 = улучшение > 75%). Степень укрепления и подтяжки кожи определяли на основании субъективной оценки разглаживания морщин, уменьшения излишков кожи и улучшения контуров.

Результаты

В исследование были включены 18 женщин (в возрасте 44-66 лет, средний возраст 54,8 лет) с фототипами кожи от I до IV. Для каждой целевой зоны была сформирована группа из 6 пациентов. Все пациенты завершили 6-месячное исследование.

Процедура хорошо переносилась на фоне анальгезии диазепамом и меперидином. Уровень дискомфорта во время терапии был оценен как легкий или умеренный. Непосредственно сразу после процедуры отмечалась легкая или умеренная эритема, наиболее выраженная на внутренней поверхности бедер и в верхней части рук. Кожа была теплой на ощупь и чрезмерно чувствительной. Через 2 часа эритема и повышение температуры поверхности кожи купировались у всех пациентов, но большинство сообщали о повышенной чувствительности областей, где проводилась процедура, еще в течение 1-3 недель. У двух пациентов появились кровоподтеки в верхней части рук. Это явление разрешилось в течение 7 дней. Сыпи или пигментации не отмечалось. О других побочных эффектах не сообщалось.

С течением времени ($p < 0,001$) результаты (по шкале) изменялись в зависимости от схемы проведения процедуры (в одной или в двух плоскостях). Если рассматривать области, где процедура проводилась в моно-плоскости, они статистически не различались независимо от локализации ($p = 0,06$). Однако различия были выявлены в областях, где процедура была выполнена в би-плоскости ($p = 0,02$). В частности, через 6 месяцев после вмешательства средние показатели по шкале статистически значимо различались на руках и бедрах ($p = 0,05$) и на коленях и бедрах ($p = 0,002$). При сравнении областей вмешательства в одной и двух плоскостях в разные временные точки было получено статистически значимое

среднее изменение по шкале общей оценки ($p<0,001$). Статистически значимых различий (средних значений по шкале) между областями, обработанными в одной и двух плоскостях ($p=0,18$), не было получено, не зависимо от локализации (Таблица 2).

ТАБЛИЦА 1. ШКАЛА ОБЩЕЙ ОЦЕНКИ ТЕРАПИИ

Локализация и время	0 (нет улучшения)	1 (улучшение на 1-25%)	2 (улучшение на 26-50%)	3 (улучшение на 51-75%)	4 (улучшение > 75%)	Среднее
Моно-плоскость						
Руки						
3 месяца	0	5	4	3	0	1,83
6 месяцев	0	3	3	4	0	2,05
Колени						
3 месяца	0	1	7	3	1	2,33
6 месяцев	0	0	5	5	0	2,45
Бедро						
3 месяца	0	7	3	0	0	1,30
6 месяцев	0	4	4	0	0	1,48
Би-плоскость						
Руки						
3 месяца	0	4	5	3	0	1,92
6 месяцев	0	1	5	4	0	2,25
Колени						
3 месяца	0	0	5	5	2	2,75
6 месяцев	0	0	4	4	2	2,78
Бедро						
3 месяца	0	6	4	0	0	1,40
6 месяцев	0	5	2	1	0	1,47

В областях, где процедура была проведена в моно-плоскости, было получено статистически значимое среднее изменение по шкале общей оценки в зависимости от времени ($p<0,001$). Статистически значимых различий в зависимости от локализации получено не было ($p=0,06$).

В областях, где процедура была проведена в би-плоскости, было получено статистически значимое среднее изменение по шкале общей оценки в зависимости от времени ($p<0,001$); также статистически значимыми были различия в зависимости от локализации ($p=0,02$). Во всех локализациях были отмечены статически значимые различия между исходным состоянием, через 3 месяца после процедуры ($p<0,001$) и через 6 месяцев после процедуры ($p<0,001$). В частности, через 6 месяцев после вмешательства средние показатели по шкале статистически значимо различались на руках и бедрах ($p=0,05$) и на коленях и бедрах ($p=0,002$).

ТАБЛИЦА 2. Результаты по шкале общей оценки, полученные в областях, где процедура проводилась в моно-плоскости или в би-плоскости.

Терапия и время	0 (нет улучшения)	1 (улучшение на 1-25%)	2 (улучшение на 26-50%)	3 (улучшение > 51-75%)	4 (улучшение > 75%)	Средний балл
Моно-плоскость						
3 месяца	0	13	14	6	1	1,85
6 месяцев	0	7	12	9	0	2,07
Би-плоскость						
3 месяца	0	10	14	8	2	2,06
6 месяцев	0	6	11	9	2	2,25

При сравнении областей вмешательства в одной и двух плоскостях в разные временные точки было получено статистически значимое среднее изменение по шкале общей оценки ($p<0,001$). Статистически значимых различий (средних значений по шкале) между областями, обработанными в одной и двух плоскостях ($p=0,18$), не было получено, не зависимо от локализации.

В целом, следует отметить, что эффект лифтинга и укрепления кожи был более выражен на руках и коленях, чем на бедрах (Рисунки 1-3 А и В).

Тринадцать из 16 пациентов сообщали об «очень высокой удовлетворенности» процедурой и готовности прибегнуть к подобной терапии сфокусированным ультразвуком на различных участках лица и тела после завершения исследования. Три пациента,

которые были менее удовлетворены, получили процедуру в области внутренней поверхности бедер (n=2) и верхней части рук (n=1). Они решили пройти еще одну процедуру сфокусированного ультразвука в той же области (и др.).

Обсуждение

Дряблость кожи тела является одной из наиболее трудно решаемых проблем. Хирургическое вмешательство ограничивается формированием эстетически непривлекательных рубцов, в то время как консервативные методы дают недостаточный эффект.^{2,8-10} ИСУЗ, использованный в настоящем исследовании, в большей степени подходит для решения поставленной задачи, обеспечивая доставку энергии к глубоким слоям дермы и подкожным тканям, а также к поверхностным слоям дермы, создавая тем самым условия для сокращения и ремоделирования коллагена. Также, ИСУЗ успешно применяется для лифтинга бровей, щек и шеи.¹⁸⁻²⁰ Кроме того, эту технологию можно использовать для работы с любыми фототипами кожи, поскольку она позволяет избежать поверхностного повреждения эпидермиса, оказывая воздействия только на дерму, и поскольку меланин не поглощает энергию ультразвука.²⁰ По аналогии с различными зонами лица нефациальные области тоже характеризуются разной толщиной кожи. Возможность данного устройства фокусировать тепловую энергию на заданной глубине за счет использования различных датчиков, а также, возможность визуализации слоев кожи для гарантии таргетного энергетического воздействия, делает сфокусированный ультразвук практически идеальным методом для работы в определенных анатомических областях.

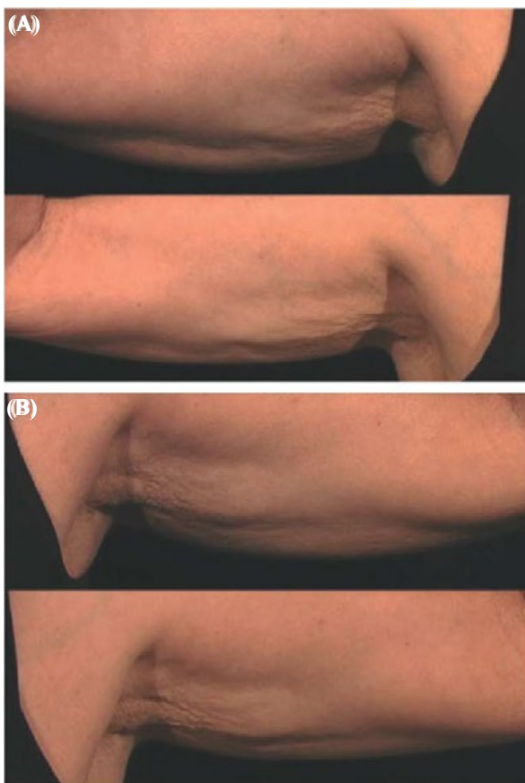


Рисунок 1. Верхняя часть руки до (выше) и через 6 месяцев после (ниже) процедуры сфокусированного ультразвука в би-плоскости (правая рука, по шкале общей оценки - 2) и моно-плоскости (левая рука, по шкале общей оценки - 2).

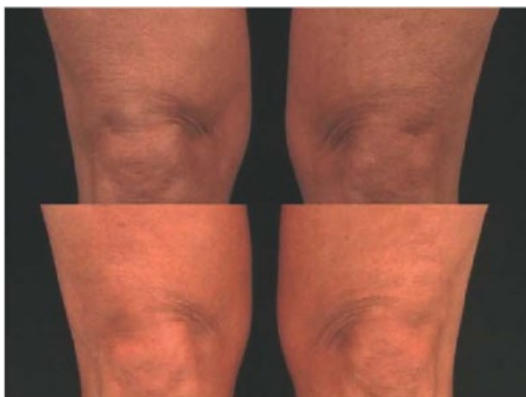


Рисунок 2. Передняя поверхность колена до (выше) и через 6 месяцев после (ниже) процедуры сфокусированного ультразвука в би-плоскости (правое колено, по шкале общей оценки - 3) и моно-плоскости (левое колено, по шкале общей оценки - 2).

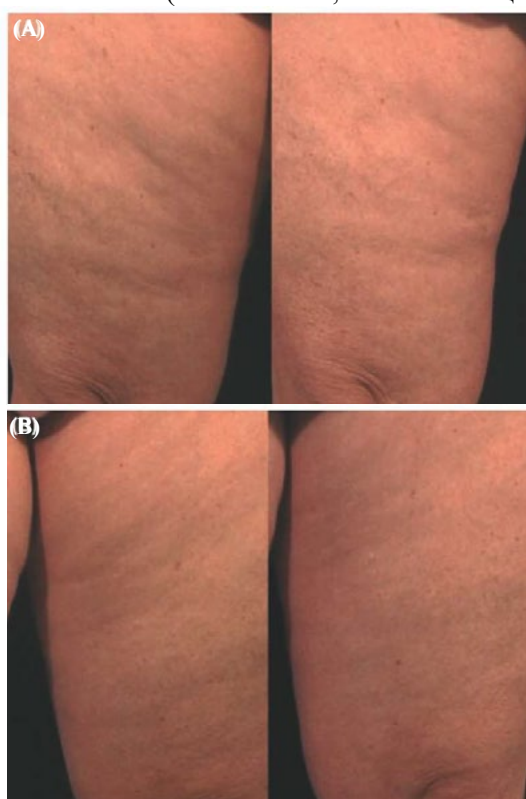


Рисунок 3. Внутренняя поверхность бедер до и через 6 месяцев после процедуры сфокусированного ультразвука в би-плоскости (А) (правое бедро рука, по шкале общей оценки - 2) и моно-плоскости (В) (левое бедро, по шкале общей оценки - 1).

В рамках данного исследования продемонстрировано значимое клиническое улучшение трех областей тела (руки, колени, бедра), где проводилась процедура. Нежелательные явления носили транзиторный характер и включали только эритему и повышенную тактильную чувствительность у всех пациентов, и образование локальных (на руках) кровоподтеков у некоторых. Последние, по всей вероятности, связаны со случайным тепловым повреждением кровеносных сосудов, и отмечались также при проведении процедур на лице.²⁰

Вмешательство в би-плоскости продемонстрировало чуть более благоприятные клинические результаты, чем в моно-плоскости, хотя в обоих случаях наблюдалось качественное моделирование контуров тела (что свидетельствует об эффекте лифтинга и укрепления кожи). После процедуры в би-плоскости отмечалось более выраженное улучшение качества и текстуры кожи, что в целом способствовало более высокой оценке по шкале. Данное наблюдение было в основном справедливо для области рук и коленей, так как изначально в этих областях было больше морщин, а поверхностный датчик (7 МГц, 3,0 мм) индуцировал более поверхностный неоколлагеногенез.

Мы не исследовали преимущества повторных процедур, но учитывая выраженное улучшение через 3 месяца после процедуры и чуть менее выраженное улучшение через 6 месяцев после процедуры, мы рекомендуем повторять вмешательство с интервалом не менее 3-6 месяцев. Учитывая очень хорошие результаты на руках и коленях, мы однозначно рекомендуем процедуру интенсивного сфокусированного ультразвука для коррекции этих областей. Поскольку в области бедер клинические результаты были менее выражены, а также, учитывая длительность процедуры (особенно, в случае обработки всей поверхности бедер), мы не рекомендуем данный метод для работы в этой области. Возможно, техническое совершенствование и оптимизация протоколов терапии позволят повторно рассмотреть ИСУЗ в качестве метода выбора для этой области.

Выводы

Чрескожный интенсивный сфокусированный ультразвук является безопасным и эффективным методом улучшения внешнего вида (текстуры и контуров) кожи верхней части рук, передней поверхности коленей и внутренней поверхности бедер. Для определения оптимальных параметров процедур в различных областях тела, а также показаний к проведению повторных вмешательств и времени их проведения необходимы дальнейшие исследования.

Благодарности: Авторы благодарят за помощь в проведении исследования Holly Bryan, BS, а также Jeffrey Lavenberg, MS, за выполнение статистических расчетов.

Список литературы

1. Becker FF, Bassichis BA. Deep-plane face-lift vs. superficial musculoaponeurotic system plication face-lift: a comparison study. *Arch Facial Plast Surg* 2004;6:8–13.
2. Appelt EA, Janis JE, Rohrick RJ. An algorithmic approach to upper arm contouring. *Plast Reconstr Surg* 2006;118:237–46.
3. Alster TS, Tanzi E. Improvement of neck and cheek laxity with a non-ablative radiofrequency device: a lifting experience. *Dermatol Surg* 2004;30:503–7.
4. Alster TS, Lupton JR. Nonablative cutaneous remodeling using radiofrequency devices. *Clin Dermatol* 2007;25:487–91.
5. Tanzi EL, Alster TS. Non-surgical tissue tightening. In Kaminer M, Arndt K, Zachary C, Rohrer T, editors. *Atlas of cosmetic surgery* (2nd ed). Philadelphia: Saunders Elsevier; 2009. pp. 209–23.
6. Bogle MA, Dover JS. Tissue tightening technologies. *Dermatol Clin* 2009;27:491–9.
7. Alexiades-Armenakas M, Rosenberg D, Renton B, Dover J, Arndt K. Blinded, randomized, quantitative grading comparison of minimally invasive, fractional radiofrequency and surgical face-lift to treat skin laxity. *Arch Dermatol* 2010;146:396–405.
8. Anolik R, Chapas AM, Brightman LA, Geronemus RG. Radiofrequency devices for body shaping: a review and study of 12 patients. *Semin Cutan Med Surg* 2009;28:236–43.
9. Brightman L, Weiss E, Chapas AM, Karen J, et al. Improvement in arm and post-partum abdominal and flank subcutaneous fat deposits and skin laxity using a bipolar radiofrequency, infrared, vacuum and mechanical massage device. *Lasers Surg Med* 2009;41:791–8.
10. Blyumin-Karasik M, Rouhani P, Avashia N, Mireva M, et al. Skin tightening of aging upper arms using an infrared light device. *Dermatol Surg* 2011;37:441–9.
11. Zelickson BD, Kist D, Bernstein E, Brown DB, et al. Histological and ultrastructural evaluation of the effects of a radiofrequency-based nonablative dermal remodeling device: a pilot study. *Arch Dermatol* 2004;140:204–9.
12. Arnoezky SP, Aksan A. Thermal modification of connective tissues: basic science considerations and clinical implications. *J Am Acad Orthoped Surg* 2000;8:305–13.
13. Mason TJ. Therapeutic ultrasound: an overview. *Ultrasound Sonochem* 2011;18:847–52.
14. Kennedy JE, Ter Haar GR, Cranston D. High intensity focused ultrasound: surgery of the future? *Br J Radiol* 2003;76:590–9.
15. White WM, Makin IR, Slayton MH, Barthe PG, Gliklich R. Selective transcutaneous delivery of energy to porcine soft tissues using intense ultrasound (IUS). *Lasers Surg Med* 2008;40:67–75.
16. Laubach HJ, Makin IR, Barthe PG, Manstein D. Intense focused ultrasound: evaluation of a new treatment modality for precise microcoagulation within the skin. *Dermatol Surg* 2008;34:727–34.
17. White WM, Makin IR, Barthe PG, Slayton MH, Gliklich RE. Selective creation of thermal injury zones in the superficial musculoaponeurotic system using intense ultrasound therapy: a new target for noninvasive facial rejuvenation. *Arch Facial Plast Surg* 2007;9:22–9.
18. Gliklich RE, White WM, Slayton MH, Barthe PG, Makin IR. Clinical pilot study of intense ultrasound therapy to deep dermal facial skin and subcutaneous tissues. *Arch Facial Plast Surg* 2007;9:88–95.
19. Alam M, White LE, Martin N, Witherspoon J, et al. Ultrasound tightening of facial and neck skin: a rater-blinded prospective cohort study. *J Am Acad Dermatol* 2010;62:262–9.
20. Chan NPY, Shek SYN, Yu CA, Yeung CK, et al. Safety study of transcutaneous focused ultrasound for non-invasive skin tightening in Asians. *Lasers Surg Med* 2011;43:366–75.

Адрес для переписки и направления запросов на перепечатку: Tina Alster, MD, Washington Institute of Dermatologic Laser Surgery, 1430 K Street, NW Suite 200, Washington, DC 20005, or e-mail: talster@skinlaser.com

[назад к списку](#)

Микросфокусированный ультразвук для неабляционной подтяжки кожи и подкожных тканей в периорбитальной области и на других участках тела: предварительный отчёт по данным, полученным от восьмидесяти двух пациентов*

Гордон Х. Сасаки^{1#}, Ана Тевез²

¹Медицинская школа Университета Лома-Линда, Частная практика, Пасадена, США;

²Передовой центр эстетической медицины Сасаки, Пасадена, США.

Электронная почта: #ghsasakimd@drsasaki.com

Получено 30 июня 2012 г.; просмотрено 31 июля 2012 г.; одобрено 10 августа 2012 г.

КРАТКОЕ СОДЕРЖАНИЕ

Вялая дряблая кожа - основное неприглядное изменение лица и тела, вызванное хроническим старением и фотоповреждением кожи под воздействием окружающей среды. Хирургический лифтинг кожи не способен индуцировать достаточный неколлагеногенез, а также ассоциируется с образованием видимых рубцов, операционными рисками и требует значительного периода восстановления. По данным этого предварительного отчёта, неинвазивное воздействие микросфокусированной ультразвуковой энергии с образованием точек термической коагуляции на двух уровнях дермы кнаружи от края глазницы эффективно снижало выраженность дряблости, глубины морщин и обвисания кожи на период около 1 года у девятнадцати пациентов. По данным программы Matched Orientation Mirror Imaging, средний подъём линии брови составил 1 - 2 мм. Образование микросфокусированных точек термической коагуляции на различных уровнях ткани также способствовало подтяжке кожи и снижению выраженности её дряблости и глубины морщин в зоне декольте, плеча, в околопупочной области, на внутренней поверхности бедра и колен. При помощи шкал субъективной оценки общего эстетического улучшения по мнению исследователя и пациентов оценивались ответные реакции, коррелирующие с выраженностью дряблости и вялости кожи. Устранение болевого синдрома в ходе проведения процедуры включало применение инфильтрационной местной анестезии. Стойкие нежелательные явления не наблюдались. Для более эффективной и безопасной доставки энергии с целью улучшения внешнего вида дряблой и вялой кожи в области головы, шеи и тела необходимо дальнейшее усовершенствование имеющейся технологии.

Ключевые слова: Вялая; сфокусированный; изображение; ультразвук; неинвазивный; лифтинг; подтяжка

*Альтера предоставила неограниченный образовательный грант, который использовался для покрытия расходов на публикацию. #Ответственный автор.

1. Введение

Показано, что микросфокусированная ультразвуковая энергия способствует лифтингу и подтяжке кожи лица и шеи, а также подкожных тканей [1,2], путём образования локальных точек термической коагуляции (ТТК) под поверхностью кожи и целевого воздействия на основные слои без повреждения окружающих тканей [3-6]. Благодаря этим специальным характеристикам данный метод представляет собой приемлемый альтернативный вид лечения тонкой, дряблой, склонной к образованию морщин кожи век за пределами края

глазницы, внутренней поверхности рук, зоны декольте, околопупочной области, внутренней области бёдер и колен, т.е. зон, остающихся резистентными к терапии существующими методами [7-10]. После недавней разработки датчика с локальной глубиной воздействия 1,5 мм, который доставляет энергию более поверхностно, по сравнению с глубже воздействующими датчиками (3,0 мм и 4,5 мм), появилась возможность точного нагревания дермы на трёх уровнях и обеспечения оптимальных температур для усиления коллагенеза и эластогенеза с целью обновления дряблой кожи.

Цель данной работы заключалась в следующем: 1) оценить эффекты терапевтического воздействия на два уровня дермы в области кожи век за пределами края глазницы; и 2) сообщить о безопасности и эффективности лечения участков тела с использованием дермальной и субдермальной глубины воздействия.

2. Ультразвуковая система

Аппарат сфокусированного ультразвука (одобрен FDA в сентябре 2009 г.) оснащён экраном пользовательского интерфейса с возможностью ультразвуковой визуализации слоев тканей на глубине до 8 мм. При активации на поверхности кожи того или иного датчика на экране появляется горизонтальная линия, отражающая уровень проведения терапии, - на глубине 1,5 мм в верхнем сетчатом слое дермы, 3,0 мм в нижнем сетчатом слое дермы или 4,5 мм в пределах подкожных слоев, что определяется фиксированной глубиной воздействия датчиков, 1,5 мм, 3,0 мм или 4,5 мм. Для проведения терапии на заданной глубине с распределением необходимого количества ультразвуковой энергии (джоуль)/ТТК производился выбор одного из трёх датчиков: 1) DS 10 - 1,5 мм, 19 МГц (0,15 - 0,25 Дж/ТТК); 2) DS 7 - 3,0 мм, 7 МГц (0,25 - 0,45 Дж/ТТК); 3) DS 4 - 4,5 мм, 4 МГц (0,75 - 1,2 Дж/ТТК). При активации через контактный гель датчики 1,5 мм и 3,0 мм высвобождали до 23 ТТК на расстоянии около 1,1 мм друг от друга вдоль линии длиной 25 мм в поверхностном и более глубоком слое дермы, соответственно. Аналогичным образом датчик 4,5 мм приводил к образованию до 17 ТТК на расстоянии 1,5 мм друг от друга вдоль линии длиной 25 мм в более глубоком подкожном слое. Около 95 % вибрационной энергии приводит к возникновению трения между молекулами, что сопровождается образованием в ограниченной зоне размером около 0,5 x 1,8 мм оптимального для денатурации коллагена и последующей подтяжки тканей количества ТТК (60 - 70), в зависимости от используемого датчика [11].

Для лечения дряблости кожи за пределами края глазницы оператор использовал специально предназначенный датчик DS 10 - 1,5 мм, 10 МГц (0,15 - 0,25 Дж/ТТК) и узкий датчик DS 7 - 3,0 мм (0,25 - 0,45 Дж/ТТК), который образовывал более короткую терапевтическую линию длиной 14 мм (13 ТТК), приспособившись к анатомическим границам этого терапевтического участка. Во всех других областях для получения потенциально наилучших результатов оператор создавал максимально длинную линию (25 мм), используя наиболее высокое количество джоулей/ТТК.

3. Отбор пациентов

Был произведён отбор пациентов из базы данных исследовательского центра. К критериям включения относилась дряблость кожи легкой или умеренной степени за пределами края глазницы. Также у этих пациентов наблюдался легкий или умеренный птоз кожных складок и глазничной порции подлежащего фиброзно-мышечного слоя круговой мышцы глаза. Также в исследование включались пациенты с дряблостью кожи в зоне декольте, внутренней поверхности руки, околопупочной области, ягодиц, верхней части внутренней поверхности бедра, колен и кистей рук. К критериям исключения относились активные местные инфекции или кожные заболевания, способные повлиять на процесс заживления раны; акне или келоидные рубцы; значительное обвисание кожи или подкожного жира; беременность

или лактация; недавно перенесённые абляционные или неабляционные процедуры лечения кожи и хирургические процедуры на запланированном для лечения участке кожи в течение года до проведения процедуры.

4. Фотографический и статистический анализ

Специально разработанная система фотографирования и освещения Canfield (Canfield Scientific, Inc, Файерфилд, Нью Джерси) использовалась для получения стандартизированных фотографий на исходном уровне и после проведения терапии. При помощи программного обеспечения Matched Orientation Function of Mirror производилось сравнение расстояний между контрольными точками до и после проведения терапии; при проведении процедур в области верхней периорбитальной зоны для области брови использовалась стандартизированная таблица позиционирования лица с определением вертикального смещения каждой брови (уровень середины зрачка, внешний угол глаза, латеральный хвост брови) от интеркантальной горизонтальной оси. Каждому фотографическому изображению автоматически присваивалось специальное название (метаинформация), которое не могло быть изменено. Для сравнения показателей каждого из субъектов в базу данных вносилось среднее значение трёх показателей вертикального отклонения каждой из бровей пациента (уровень середины зрачка, внешний угол глаза, латеральный хвост брови) от интеркантальной горизонтальной оси. К недостаткам использования брови в качестве контрольной измерительной точки относились специфические изменения, связанные с грумингом данной области. При помощи стандартизированного фотографирования производилось сравнение выраженности дряблости кожи верхней и нижней периорбитальной зоны и вышеупомянутых участков тела до и после лечения. Классификация и оценка пациентов производилась двумя независимыми исследователями при помощи утверждённой шкалы Фитцпатрика для оценки выраженности морщин, складок и вялости кожи [12]: Класс I, легкая, 1 - 3 балла; класс II, умеренная, 4 - 6 баллов; класс III - выраженная, 7 - 9 баллов. Эстетическая эффективность лечения по сравнению с исходным уровнем оценивалась через шесть месяцев после проведения процедуры теми же независимыми исследователями при помощи Шкалы общего эстетического улучшения по мнению исследователя (IGAIS) на основании стандартизированных фотографий (0 = отсутствие изменений; 1 = легкое улучшение; 2 = умеренное улучшение; и 3 = выраженное улучшение). Пациенты использовали Шкалу субъективной оценки общего эстетического улучшения (SGAIS) (0 = отсутствие изменений; 1 = легкие изменения; 2 = умеренные изменения; 3 = выраженные изменения) для оценки результатов лечения через 6 месяцев после проведения процедуры. В ходе лечения пациенты оценивали уровень боли, связанной с восприятием тепла, по 10-балльной шкале (0 = боль отсутствует; 1 - 4 = легкая боль; 5 - 8 = умеренная боль; 9 - 10 = выраженная боль).

5. Протокол лечения

За две недели до проведения процедуры следовало отказаться от применения местных продуктов для ухода за кожей, таких как изотретиноин, гликолевая и салициловая кислота. Пациенты были предупреждены о том, что в день проведения терапии не следует использовать кремы для лица, лосьоны, пудру и основу под макияж. Непосредственно перед проведением процедуры пациенты очищали лицо при помощи мягкого очищающего средства. Все металлические украшения, расположенные в зоне лица, извлекались. Пациенты с вирусными инфекциями в анамнезе в течение двух дней до процедуры и шести дней после её проведения должны были принимать профилактические противовирусные средства. Не рекомендовалось производить лечение непосредственно над участками расположения механических имплантов или электрических устройств, а также над участками введения материалов для контурной пластики тканей.

После нанесения тонкого слоя геля для ультразвуковых исследований на окошко выбранного датчика он располагался на участке проведения терапии и активировался с получением изображения кожи и подкожных структур. При активации датчика в выбранном слое ткани образовывалась прямая линия точек термической коагуляции. Эта последовательность действий воспроизводилась на каждом терапевтическом участке, с выбором количества, направления и глубины размещения терапевтических линий в соответствии с рекомендациями индивидуализированных схем (см. ниже). Для получения надлежащего изображения тканей и улучшения степени сцепления с тканью на окошко датчика многократно наносился охлаждённый гель для ультразвуковых исследований. У пациентов, сообщавших о низком пороге болевой чувствительности или испытывающих в ходе процедуры умеренный дискомфорт, поэтапно применялась программа купирования болевых ощущений, начинавшаяся с назначения пероральных нестероидных противовоспалительных препаратов, обезболивающих и седативных средств, отвлекающего массажа кистей/ступней, снижения кожной температуры при помощи устройства для охлаждения воздуха, снижения поставки энергии на один уровень для каждого датчика или укорочения терапевтических линий. У некоторых пациентов болевые ощущения снижались путём применения местных обезболивающих гелей за час до проведения процедуры. Наконец, при проведении процедур на чувствительных участках кожи, таких как зона декольте, внутренняя поверхность рук, кисти, живот, верхняя часть внутренней поверхности бёдер или область колен, производилась инфильтрация буферным раствором лидокаина.

6. Схема проведения терапии в периорбитальной области

Терапевтическая схема, рекомендуемая для периорбитальной области, заключается в создании 15 радиальных линий (14 мм/линия) через комплекс верхнее веко-бровь, 15 радиальных линий в области «гусиных лапок» и 15 радиальных линий ниже края нижнего века датчиком DS 7 - 3,0 N мм (13 ТТК/линия, 0,45 Дж/ТТК), с распределением, в общей сложности, 263,2 Дж энергии в пределах нижнего слоя дермы (**Рисунок 1**). Вслед за этим в верхних слоях дермы использовался датчик DS 10 - 1,5 N мм (13 ТТК/линия, 0,25 Дж/ТТК) с созданием 15 радиальных линий (14 мм/линия) через комплекс верхнее веко-бровь, 15 вертикальных линий в области «гусиных лапок» и 15 радиальных линий ниже края нижнего века, с распределением, в общей сложности, 146,25 Дж энергии. Лечение кожи периорбитальной области на двух уровнях ограничивалось только тканями, лежащими выше глазничной порции круговой мышцы глаза и кости, во избежание нанесения внутриглазной травмы. Защитные очки, способные эффективно блокировать ультразвуковую энергию, на настоящий момент времени на рынке не представлены.

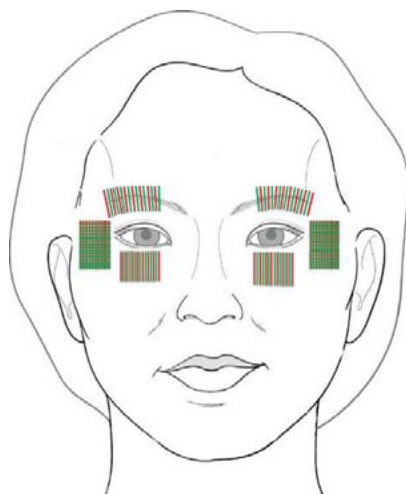


Рисунок 1. Схема лечения периорбитальной области датчиками DS 7 - 3,0 N мм (13 ТТК/14 мм линия) и DS 10 - 1,5 N мм (13 ТТК/14 мм линия).

7. Схема лечения участков тела

Терапевтические схемы, рекомендуемые для применения в различных областях тела, различаются по площади участков, глубине проведения двойной терапии и количеству распределяемой общей энергии, как показано на **Рисунке 2**. Двойная терапия начинается в подкожном слое, а затем распространяется на более поверхностные слои кожи с размещением всех терапевтических линий в вертикальном (от ног к голове) направлении, как показано ниже в **Таблице 1**.

8. Результаты

В общей сложности, произведены лечение и оценка восьмидесяти двух пациентов (81 женщина), как указано в **Таблице 2**. Средний возраст пациентов составлял 51,8 год (диапазон 30 - 72 лет). Что касается этнической принадлежности, в исследование было включено 42 пациента белой расы, 31 испаноговорящий пациент, 8 жителей Азии и 1 афро-американец. Терапевтические участки включали периорбитальную область, зону декольте, плечо, живот, внутреннюю поверхность бедра, колени, кисти и ягодицы.

Определение первичных конечных точек по эффективности лифтинга брови после проведения процедур в верхнем и нижнем слоях дермы производилось при помощи программного обеспечения Matched Orientation Function of Mirror, которое сравнивало исходные данные с изменениями, наблюдающимися через 6 месяцев после лечения (мм), между контрольными точками. После проведения однократной процедуры у всех 19 пациентов средняя степень лифтинга составила от 1 до 2 мм, как показано на **Рисунке 3** и **Рисунке 4**.

Классификация и оценка состояния кожи и подкожных тканей пациентов на восьми участках производились двумя заслепленными экспертами на основании следующих клинических градаций степени дряблости иптоза кожных складок: Класс I, легкая, 1 - 3 балла; класс II, умеренная, 4 - 6 баллов. Пациенты с III классом выраженности изменений (7 - 9 баллов) из исследования исключались. Исследователи и пациенты сравнивали изменения на фотографиях, полученных на исходном уровне и через шесть месяцев после лечения, как указано в **Таблице 3**.

В целом, у пациентов с изменениями I и II класса через 6 месяцев после лечения при оценке по шкалам IG AIS и SG AIS наблюдалось умеренное улучшение со стороны выраженности морщин и дряблости кожи в периорбитальной области, на внутренней поверхности плеча, в околопупочной области и в области колен (**Рисунки 5 - 8**). Благоприятные эффекты наблюдались уже через 6 недель (в частности, в области век и в периорбитальной области), однако у большинства пациентов повышение гладкости и эффект подтяжки кожи с признаками дряблости отмечались через 3 - 6 месяцев после лечения. Ответные реакции на лечение сохранялись на протяжении 6 месяцев - 1,5 лет после проведения однократной процедуры. В зоне декольте, на внутренней поверхности бедра, в области кистей рук и ягодиц частота развития ответных реакций являлась не столь высокой, по сравнению с показателями, полученными в периорбитальной области, на внутренней поверхности плеча, в околопупочной зоне и в области колен.

9. Побочные эффекты и осложнения

Непосредственно после проведения лечения у всех пациентов возникала преходящая эритема, в особенности, в зоне верхнего и нижнего века. Во всех случаях эритема регрессировала в течение нескольких часов. Выраженность преходящего отёка, вызванного

терапией, оценить было трудно в связи с подкожным введением раствора местного анестетика для купирования боли. Другие нежелательные явления (такие как образование волдырей, изъязвлений, рубцов, дисхромия, онемение, кровоподтёки или появление полос) не наблюдались ни в один момент времени.

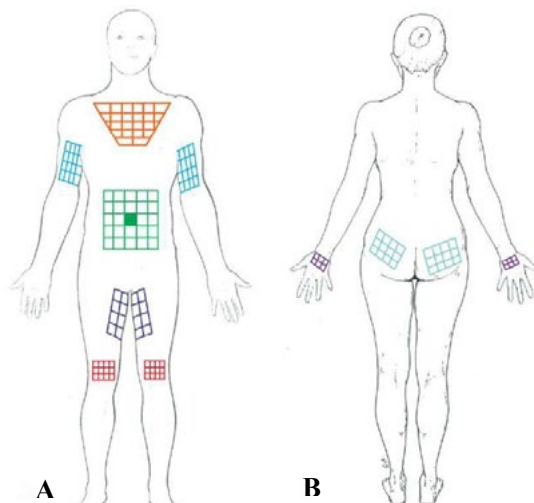


Рисунок 2. Схема терапии различных участков тела датчиками DS 10 - 1,5 мм (23 ТТК/25 мм линия), DS 7 - 3,0 мм (23 ТТК/25 мм линия) и DS 4 - 4,5 мм (17 ТТК/25 мм линия).

Таблица 1. Схема терапии различных участков тела

Участок (участки)	Количество квадратов 2,5 x 2,5 см	Датчики	Количество линий (мм длины)/квадрат	Общее количество Джоулей/Квадраты
Декольте	21	DS 7 - 3,0 мм	30 (25 мм)	310,5
		DS 10 - 1,5 мм	30 (25 мм)	172,5
Плечо	16	DS 4 - 4,5 мм	30 (25 мм)	612
		DS 7 - 3,0 мм	30 (25 мм)	310,5
		DS 4 - 4,5 мм	30 (25 мм)	612
Околопупочная область	24	DS 7 - 3,0 мм	30 (25 мм)	310,5
		DS 10 - 1,5 мм	30 (25 мм)	172,5
Внутренняя поверхность бедра	8	DS 4 - 4,5 мм	30 (25 мм)	612
		DS 7 - 3,0 мм	30 (25 мм)	310,5
Колено	12	DS 4 - 4,5 мм	30 (25 мм)	612
		DS 7 - 3,0 мм	30 (25 мм)	310,5
Кисть	6	DS 7 - 3,0 мм	15 (25 мм)	155,25
Ягодица	12	DS 4 - 4,5 мм	30 (25 мм)	612
		DS 7 - 3,0 мм	30 (25 мм)	310,5

В большинстве случаев процедуры на коже за пределами края глазницы проводились после осуществления вышеуказанных мероприятий по купированию болевых ощущений. При отсутствии ответной реакции на эти стандартные методы обезболивания для снижения уровня боли может проводиться селективная блокада надблокового, надглазничного, скуловисочного, скулолицевого или подглазничного нервов. Селективная блокада нервов является более предпочтительным методом, чем техники местной инфильтрации, способствующие образованию припухлости и отёка в периорбитальной области. Напротив,

инфильтрационное введение местных анестетиков в различные участки тела требовалось пациентам с труднопереносимой болью во время проведения процедур, не купирувавшейся даже местными обезболивающими гелями.

Пациенты проводили оценку уровня боли в ходе первого этапа лечения, до того как, при необходимости, у них проводилась селективная блокада нервов, местная подкожная инфильтрация анестетиков или использовался местный обезболивающий гель, как перечислено в Таблице 4.

Таблица 2. Демографические данные терапевтических групп.

Количество (Пол)	81 женщина 1 мужчина
Возраст	51,8 год (диапазон 30 - 72)
	42 - белая раса
	31 - испаноговорящее население
Этническая принадлежность	8 - жители Азии
	1 - афроамериканец
	19 (периорбитальная область)
	5 (зона декольте)
	44 (плечо)
Количество пациентов	1 (кисть)
(Терапевтический участок)	6 (околопупочная область) 2 (ягодица)
	1 (внутренняя поверхность бедра)
	4 (колени)

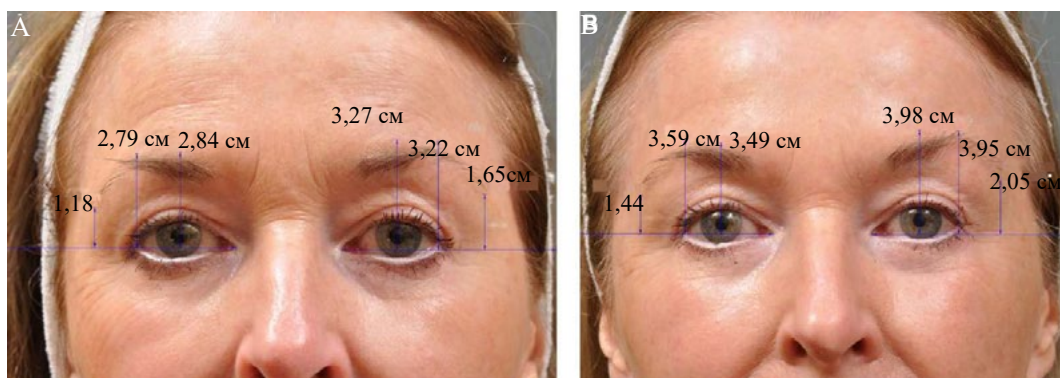


Рисунок 3. На Панели А представлена фотография 67-летней пациентки с дряблостью кожи периорбитальной области и птозом брови. В нижний слоях дермы комплекса верхнее веко-бровь (15 радиальных линий), области «гусиных лапок» (15 радиальных линий) и нижнего века (15 радиальных линий) было проведено лечение датчиком DS 7 - 30 N мм (14мм линия; 13 ТТК/линия; 0,25 Дж/ТТК; всего - 263,2 Дж). В дальнейшем в верхних слоях дермы тех же участков было проведено лечение (15 линий/участок) датчиком DS 10 - 1,5 N мм (14 мм линия; 13 ТТК/линия; 0,25 Дж/ТТК; всего 146,25 Дж). На Панели В (через 12 месяцев после проведения терапии) отмечается подъём брови на три контрольные точки, при измерении при помощи программного обеспечения Canfield Matched Orientation Mirror. По сравнению с исходным изображением, наблюдается заметное снижение дряблости кожи периорбитальной области.

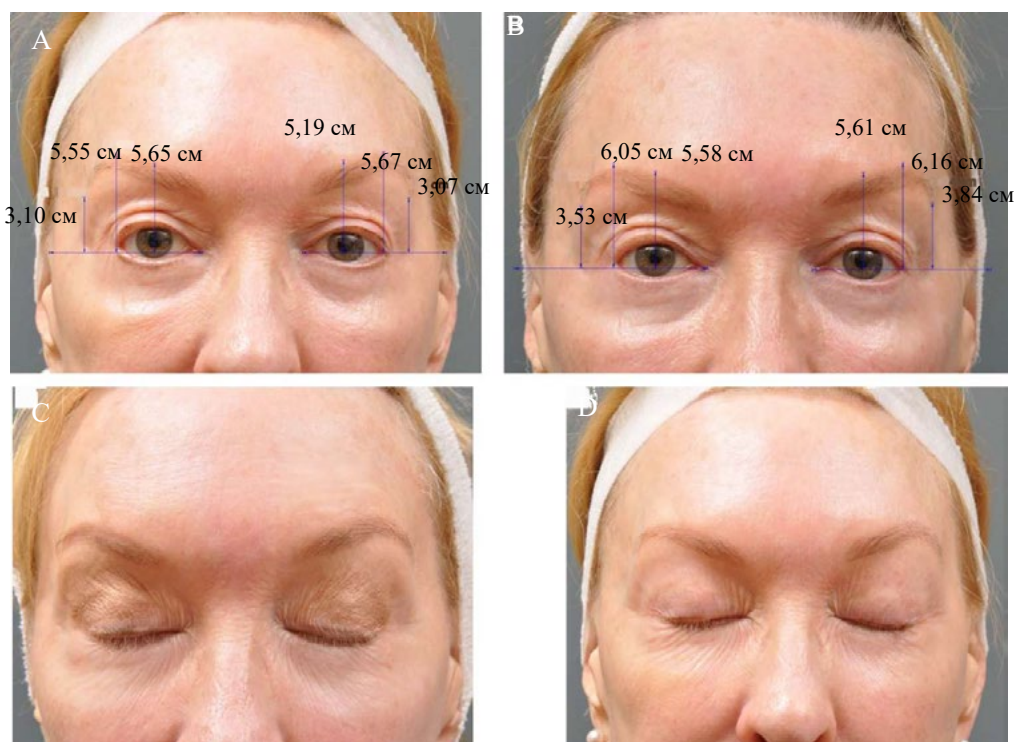

Рисунок 4. На Панели А представлена фотография 60-летней женщины с асимметрией и птозом правой брови, по сравнению с менее выраженным птозом на другой стороне лица, и с дряблостью кожи периорбитальной области. Была проведена двойная терапия кожи, как показано на схеме терапии периорбитальной области, датчиком DS 7 - 3,0 N мм (14 мм линия; 13 ТТК/линия; 0,25 Дж/ТТК; всего 263,2 Дж) и датчиком DS 10 - 1,5 N мм (14 мм линия; 13 ТТК/линия; 0,24 Дж/ТТК; всего 146,25 Дж). На Панели В (через 12 месяцев после проведения терапии), по сравнению с исходными фотографиями, отмечается снижение выраженности птоза правой брови с подъемом обеих бровей до более симметричного уровня (Mirror Matched Orientation). На Панели С представлены исходные изображения с выраженной дряблостью кожи периорбитальной области; на панели D (через 12 месяцев после проведения однократной процедуры) отмечается заметное снижение дряблости кожи периорбитальной области.

Таблица 3. Классификация выраженности морщин, дряблости кожи и подкожных тканей для оценки клинических ответных реакций через 6 месяцев после лечения

Участок	# Pts (Показатель кожи)	# Pts (IGAIS)	# Pts (SGAIS)
Периорбитальная область	9 Pts (Класс I)	3 Pts (1); 5 Pts (2); 1 Pt (3)	3 Pts (1); 6 Pts (2)
Декольте	10 Pts (Класс II)	2 Pts (1); 7 Pts (2); 1 Pt (3)	3 Pts (1); 7 Pts (2)
Плечо	2 Pts (Класс I)	1 Pt (1); 1 Pt (2)	1 Pt (1); 1 Pt (1)
	3 Pts (Класс II)	1 Pt (1); 2 Pt (2)	1 Pt (1); 2 Pt (2)
Околопупочная область	15 Pts (Класс I)	1 Pt (0); 2 Pts (1); 12 Pt (2)	2 Pts (0); 3 Pts (1); 10 Pt (2)
	29 Pts (Класс II)	3 Pts (0); 7 Pts (1); 19 Pt (2)	5 Pts (0); 4 Pts (1); 20 Pt (2)
Внутренняя поверхность бедра	2 Pts (Класс I)	2 Pts (2)	2 Pts (2)
	4 Pts (Класс II)	1 Pt (0); 1 Pt (1); 2 Pts (2)	1 Pt (0); 2 Pts (1); 1 Pt (2)
Колени	1 Pt (Класс II)	1 Pt (1)	1 Pt (1)
Кисть	2 Pts (Класс I)	2 Pts (2)	2 Pts (2)
	2 Pts (Класс II)	1 Pt (1); 1 Pt (2)	2 Pts (1)
Ягодица	1 Pt (Класс II)	1 Pt (1)	1 Pt (1)
	2 Pts (Класс II)	2 Pts (1)	1 Pt (0); 1 Pt (1)

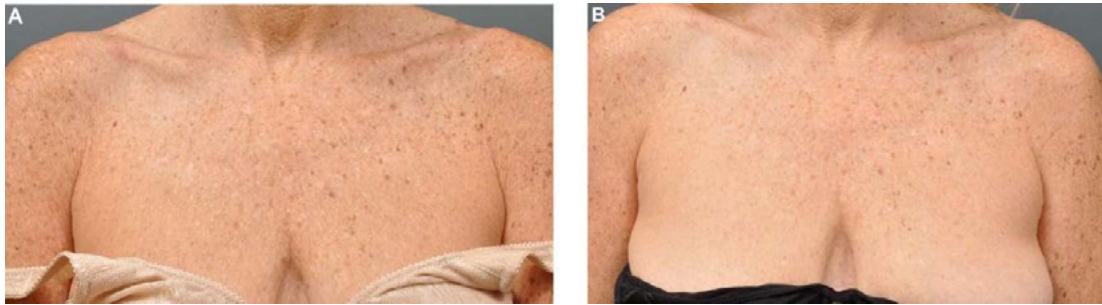


Рисунок 5. На Панели А представлена фотография 50-летней пациентки с признаками дряблости, пигментации и морщинистости кожи в зоне декольте и в складке между молочными железами. Терапевтический участок был размаркирован в виде перевернутой пирамиды, состоящей из 21 квадрата 2,5 x 2,5 см. В каждом секторе проводилось лечение нижнего сетчатого слоя дермы датчиком DS 7 - 3,0 мм (30 линий; 25 мм линия; 23 ТТК/линия; 0,45 Дж/ТТК; всего 6520,5 Дж), с последующим лечением верхней трети сетчатого слоя дермы датчиком DS 10 - 1,5 мм (30 линий; 25 мм линия; 23 ТТК/линия; 0,25 Дж/ТТК; всего 3622,5 Дж). На Панели В (через 9 месяцев после проведения терапии) наблюдается умеренное снижение выраженности вертикальных линий, поверхностной пигментации, истончения кожи, а также морщин в области складки между молочными железами.

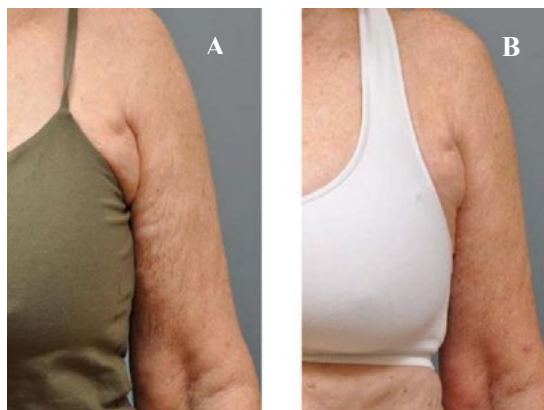

Рисунок 6. На Панели А представлена фотография 65-летней пациентки с распространённой морщинистостью кожи области плеча. Внутренняя поверхность плеча с видимой дряблостью кожи была разделена на шестнадцать квадратов размером 2,5 x 2,5 см. В каждом секторе проводилось лечение подкожного слоя датчиком DS 4 - 4,5 мм (30 линий; 25 мм линия; 17 ТТК/линия; 1,2 Дж/ТТК; всего 9792 Дж), с последующим лечением более глубокого сетчатого слоя дермы датчиком DS 7 - 3,0 мм (30 линий; 25 мм линия; 23 ТТК/линия; 0,45 Дж/ТТК; всего 4968 Дж). На Панели В (через 9 месяцев после проведения терапии) отмечается значительное повышение гладкости и плотности участка истонченной дряблой кожи.

10. Обсуждение

Вялая дряблая кожа и подкожные жировые складки на теле являются не только следствием хронологического старения, но и результатом фотоповреждения, последствием беременности и снижения веса. Несмотря на то, что наиболее эффективным методом воздействия на эти изменения является хирургическое лечение, оно несёт в себе характерные

риски и сопровождается значительным периодом восстановления. Аппараты для неинвазивной термической терапии [7-12] способны вызывать денатурацию тройных спиральных цепей коллагеновых волокон при температуре 65°C - 70°C с немедленной обратной реакцией и сокращением волокон коллагена в дерме и подкожных тканях. Позднее, через три месяца после лечения, начинаются процессы неоколлагенеза и эластогенеза, с ремоделирующими эффектами, долгосрочной подтяжкой ткани и снижением дряблости кожи [13-15].

По данным этого предварительного клинического отчёта, неинвазивное воздействие микросфокусированной ультразвуковой энергии с образованием точек термической коагуляции на двух уровнях дермы в периорбитальной области, по всей видимости, эффективно снижало выраженность морщин, дряблости и обвисания кожи на период около 1,5 лет у девятнадцати пациентов.

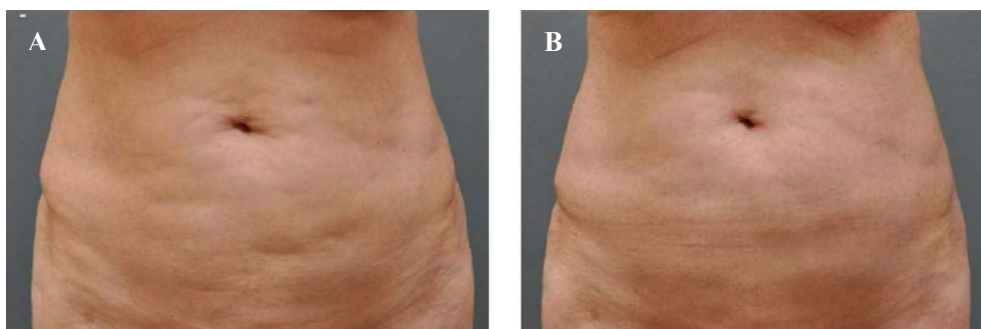


Рисунок 7. На Панели А представлена фотография 72-летней пациентки (в анамнезе - 3 беременности, 3 родов) с дряблостью и линиями морщин на коже околопупочной области, а также поверхностными несовершенствами (напоминающими проявления целлюлита) в остальных частях живота. В прошлом пациентка не прибегала к хирургическим или неинвазивным процедурам. Околопупочная область и прилежащие зоны живота были размаркированы на 24 квадрата размером 2,5 x 2,5 см. В каждом секторе проводилось лечение подкожного слоя датчиком DS 4 - 4,5 мм (30 линий; 25 мм линия; 17 ТТК/линия; 1,2 Дж/ТТК; всего 14688 Дж), с последующим лечением более глубокого сетчатого слоя дермы датчиком DS 7 - 3,0 мм (30 линий; 25 мм линия; 23 ТТК/линия; 0,45 Дж/ТТК; всего 7452 Дж). Третий уровень терапии заключался в лечении верхней трети сетчатого слоя дермы датчиком DS 10 - 1,5 мм (30 линий; 25 мм линия; 23 ТТК/линия; 0,25 Дж; ТТК; всего 4140 Дж). На Панели В (через 1 год после проведения терапии) наблюдается умеренное сокращение выраженности линий морщин вокруг пупка, а также поверхностных углублений/складок в прилегающих зонах живота.

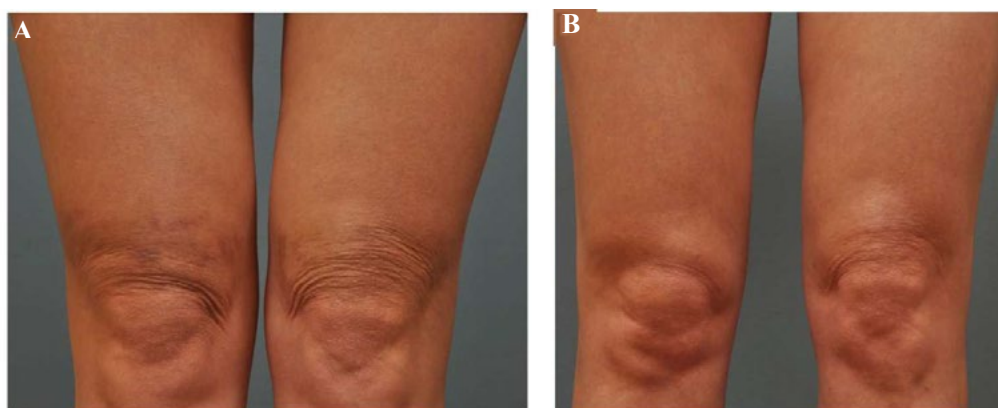

Рисунок 8. На Панели А представлена фотография 39-летней пациентки, обратившейся для лечения поперечных линий морщин над коленями. Область видимых линий была размаркирована на 12 квадратов 2,5 x 2,5 см. В каждом секторе проводилось лечение подкожного слоя датчиком DS 4 - 4,5 мм (30 линий; 25 мм линия; 17 ТТК/линия; 1,2 Дж/ТТК; всего 7344 Дж), с последующим лечением датчиком DS 7 - 3,0 мм (30 линий; 25 мм линия; 23 ТТК/линия; 0,45 Дж/ТТК; всего 3726 Дж). На панели В (через 9 месяцев после проведения терапии) отмечалось заметное снижение выраженности линий.

Таблица 4. Оценка выраженности боли для каждого терапевтического участка: 0 = отсутствие боли; 10 = сильная боль.

Терапевтический участок	Количество пациентов, подвергнутых оценке	Легкая (1 - 4/10)	Умеренная (5 - 8/10)	Выраженная (9 - 10/10)
Периорбитальная область	19	15	2	2
Зона декольте	5	1	2	2
Плечо	44	10	21	13
Кисть	1	0	1	0
Околопупочная область	6	0	5	1
Ягодица	2	0	1	0
Верхняя часть внутренней поверхности бедра	1	0	1	0
Колено	4	0	3	1

По всей видимости, отсроченное ремоделирование коллагена привело к синергетической подтяжке и подъёму тканей брови в среднем на 1 - 2 мм у всех 19 пациентов на период от 6 недель до 1,5 лет, при измерении при помощи программного обеспечения Matched Orientation Function of Mirror. Степень ответной реакции обратно коррелировала с показателем тяжести по классификации Фитцпатрика для оценки выраженности морщин, складок и состояния кожи, *t.e.*, чем ниже показатель FWFTLS для старения кожи, тем выраженнее ответная реакция, согласно шкалам субъективной оценки общего эстетического улучшения по мнению исследователя и пациентов. Однократная процедура сопровождалась минимальным периодом восстановления, умеренным уровнем дискомфорта и незначительными побочными эффектами без повреждения эпидермиса.

В зоне декольте, плеча, околопупочной области и в области колен двойная терапия кожи и подкожных тканей способствовала трансформации дряблой и морщинистой кожи (Класс I и II) у большинства пациентов, при незначительном или умеренном улучшении показателей по шкалам IGAIS и SGAIS. Однако у нескольких пациентов, получавших лечение в зоне декольте, брюшной стенки и колен, обнадеживающие результаты были получены через три месяца и сохранялись на протяжении одного года после проведения однократной процедуры.

У небольшого числа пациентов, получавших лечение в области верхней части внутренней поверхности бёдер, кистей рук и ягодиц, результаты воздействия энергии высокой плотности на кожу и подкожный слой являлись скромными. Выраженная степень истончения и дряблости кожи, часто наблюдающаяся на тыльной поверхности кисти и на медиальной поверхности бедра, может служить объяснением слабых ответных реакций на лечение, наблюдавшихся после одногодичного наблюдения.

Важно отметить, что микросфокусированная ультразвуковая терапия тканей периорбитальной области и различных участков тела являлась более чувствительной к образованию точек термической коагуляции, чем мы ранее наблюдали у пациентов, получавших терапию энергией высокой плотности в области лица и шеи [1,2]. Чаще всего

умеренная или выраженная боль в момент проведения терапии отмечалась в зоне декольте, плеча, колена и околопупочной области. Для достижения максимального потенциала клинических ответных реакций при распределении энергии более высокой плотности добавление небольших количеств местных анестетиков в подкожные ткани в настоящее время является более предпочтительным методом, чем снижение общего количества энергии путём укорочения каждой из терапевтических линий участка (что, в свою очередь, снижает количество точек коагуляции на терапевтической линии) или снижение уровня энергии на точку термической коагуляции. Примечательно, что количество и степень клинических ответных реакций при проведении двух уровней терапии, по всей видимости, напрямую связаны с отбором пациентов, имеющих лёгкую или умеренную степень истончения и вялости кожи и менее выраженное обвисание подкожного жира.

Ограничением данного предварительного отчёта являлось отсутствие оптимальных терапевтических параметров для первого опыта ультразвукового лечения с использованием современной технологии в периорбитальной области и на различных участках тела. Дальнейшие инновации в сфере доставки более высокой энергии на более структурные слои, а также усовершенствование терапевтических алгоритмов (более высокая плотность, большее число проходов, векторные линии терапии, различная глубина для кожного и подкожного воздействия) могут повысить качество подтяжки тканей и индуцировать более выраженный коллагеногенез для обновления истонченной и дряблой кожи без увеличения частоты значимых нежелательных явлений, финансовых затрат и времени проведения процедуры. Очевидно, что необходимо вовлечение большего числа пациентов и их более длительное наблюдение для оценки результатов с применением новых волнометрических и измерительных методов. Возможно, в ближайшем будущем это новейшее устройство для доставки энергии будет способно осуществлять визуализацию и лечение более специфических структурных слоев, чем те, что используются в настоящее время для подтяжки тканей, а также применяться для омоложения, сокращения объема и лечения проблемных добавочных структур кожи.

11. Выводы

Микросфокусированный ультразвук для неабляционной термической подтяжки и омоложения истонченной дряблой кожи периорбитальной области и других участков тела, по-видимому, является безопасным и умеренно эффективным методом, исходя из оценки результатов данной небольшой когорты пациентов с легкой или умеренной степенью морщинистости и вялости кожи. Пациенты сообщали о сохранении благоприятных эффектов вплоть до 1,5 лет после лечения, в особенности, со стороны выраженности дряблости кожи в периорбитальной области, зоне декольте, плеча и коленей. У всех пациентов обычно развивались преходящая легкая припухлость и эритема. Большинство пациентов сообщали об умеренной или выраженной боли в момент проведения процедуры на различных участках тела, что требовало проведения местной блокады нервов или инъекций в подкожные ткани. Совокупный эффект воздействия на верхние и нижние слои дермы для улучшения состояния дряблой кожи с наличием морщин является обнадеживающим, однако требует проведения дальнейшей клинической и объективной оценки.

12. Благодарности

Авторы хотят выразить благодарность Маргарет Гастон, бакалавру наук, за статистическую поддержку и помощь с фотографированием.

13. Раскрываемая информация

Д-р Сааки является консультантом компании Альтера Инк. и получил незначительную финансовую поддержку в рамках неограниченного гранта на проведение исследований. Медицинская сестра Ана Тевез не имеет финансовых интересов.

ССЫЛКИ

- modeling Using Microscopic Patterns of Thermal Injury,” *Lasers in Surgery and Medicine*, Vol. 34, 2004, pp. 426-438. [doi:10.1002/lsm.20048](https://doi.org/10.1002/lsm.20048)
- [1] M. Alam, L. E. White, N. Martin, *et al.*, “Ultrasound Tightening of Facial and Neck Skin: A Rater-Blinded Prospective Cohort Study,” *Journal of the American Academy of Dermatology*, Vol. 62, No. 2, 2009, pp. 262-269. [doi:10.1016/j.jaad.2009.06.039](https://doi.org/10.1016/j.jaad.2009.06.039)
- [2] G. H. Sasaki and Tevez, “Focused Imaged Ultrasound: Clinical Efficacy and Safety (2 Year Experience),” *Aesthetic Surgery Journal*, Vol. 32, No. 5, 2012.
- [3] W. M. White, I. R. S. Makin, P. G. Barthe, *et al.*, “Selective Creation of Thermal Injury Zones in the Superficial Musculoaponeurotic System Using Intense Ultrasound Therapy,” *Archives of Facial Plastic Surgery*, Vol. 9, No. 1, 2007, pp. 922-929.
- [4] W. M. White, I. R. S. Makin, M. H. Slayton, *et al.*, “Selective Transcutaneous Delivery of Energy to Porcine Soft Tissues Using Intense Ultrasound (IUS),” *Lasers in Surgery and Medicine*, Vol. 40, No. 2, 2008, pp. 67-75. [doi:10.1002/lsm.20613](https://doi.org/10.1002/lsm.20613)
- [5] R. E. Gliklich, W. M. White, M. H. Slayton, *et al.*, “Clinical Pilot Study of Intense Ultrasound Therapy to Deep Dermal Facial Skin and Subcutaneous Tissues,” *Archives of Facial Plastic Surgery*, Vol. 9, No. 2, 2007, pp. 88-95. [doi:10.1001/archfaci.9.2.88](https://doi.org/10.1001/archfaci.9.2.88)
- [6] D. Manstein, G. S. Herron and R. K. Sink, “Fractional Photothermolysis: A New Concept for Cutaneous Re-
- [7] G. H. Sasaki, H. M. Travis and B. Tucker, “Fractional CO₂ Laser Resurfacing of Photoaged Facial and Non-Facial Skin: Histologic and Clinical Results and Side Effects,” *Journal of Cosmetic and Laser Therapy*, Vol. 11, No. 4, 2009, pp. 190-201. [doi:10.3109/14764170903356465](https://doi.org/10.3109/14764170903356465)
- [8] T. S. Alster and J. R. Lupton, “Nonablative Cutaneous Remodeling Using Radiofrequency Devices,” *Clinics in Dermatology*, Vol. 25, 2007, pp. 487-491. [doi:10.1016/j.clindermatol.2007.05.005](https://doi.org/10.1016/j.clindermatol.2007.05.005)
- [9] C. C. Dierickx, “The Role of Deep Heating for Noninvasive Skin Rejuvenation,” *Lasers in Surgery and Medicine*, Vol. 38, No. 9, 2006, pp. 799-807. [doi:10.1002/lsm.20446](https://doi.org/10.1002/lsm.20446)
- [10] N. Sadick, “Tissue Tightening Technologies: Fact or Fiction,” *Aesthetic Surgery Journal*, Vol. 28, 2008, pp. 180-188.
- [11] M. L. Elsaie, “Cutaneous Remodeling and Photorejuvenation Using Radiofrequency Devices,” *Indian Journal of Dermatology*, Vol. 54, No. 3, 2009, pp. 201-205. [doi:10.4103/0019-5154.55625](https://doi.org/10.4103/0019-5154.55625)
- [12] D. J. Maitland and J. T. Walsh, “Quantitative Measurements of Linear Birefringence during the Heating of Native Collagen,” *Lasers in Surgery and Medicine*, Vol. 20, No. 3, 1997, pp. 310-318. [doi:10.1002/\(SICI\)1096-9101\(1997\)20:3<310::AID-LSM10>3.0.CO;2-H](https://doi.org/10.1002/(SICI)1096-9101(1997)20:3<310::AID-LSM10>3.0.CO;2-H)
- [13] S. P. Arnoczky and A. Aksan, “Thermal Modification of Connective Tissues: Basic Science Considerations and Clinical Applications,” *Journal of the American Academy of Orthopaedic Surgeons*, Vol. 8, No. 5, 2000, pp. 305-313.
- [14] B. M. Hantash, A. A. Ubeid, H. Chang, *et al.*, “Bipolar Fractional Radiofrequency Treatment Induces Neoelastogenesis and Neocollagenesis,” *Lasers in Surgery and Medicine*, Vol. 41, No. 1, 2009, pp. 1-9. [doi:10.1002/lsm.20731](https://doi.org/10.1002/lsm.20731)
- [15] D. Shoshani, E. Markovitz, S. J. Monstrey, *et al.*, “The Modified Fitzpatrick Wrinkle Scale: A Clinical Validated Measurement Tool for Nasolabial Wrinkle Severity Assessment,” *Dermatologic Surgery*, Vol. 34, No. S1, 2008, pp. S85-S91. [doi:10.1111/j.1524-4725.2008.34248.x](https://doi.org/10.1111/j.1524-4725.2008.34248.x)

[назад к списку](#)

MERZ AESTHETICS



ООО «Мерц Фарма»
123112, Москва,
Пресненская наб., 10
Тел.: +7 (495) 653 8 555
www.pro.ulthera.ru
www.ulthera.ru

на первую

Информация предназначена для использования в специализированных
медицинских учреждениях специалистами здравоохранения.

РУ № ФСЗ 2010/06662 с дополнениями от 12.03.2018