Перевод: английский - русский - www.onlinedoctranslator.com

Чтобы заказать перепечатку или электронную печать статей JDD, свяжитесь с нами по адресу sales@jddonline.com.

Copyright © 2016

Сравнение тепловых характеристик кожи в течение суток с помощью пикосекундного александритового лазера

Использование плоской или фракционной оптики

Эмиль А. Тангетти MD[a] и Даниэль М. Тартар, доктор медицинских наук[б]

[a]Центр дерматологии и лазерной хирургии, Сакраменто, Калифорния

[б]Калифорнийский университет, Дэвис, Калифорния

АННОТАЦИЯ

Введение: В этом исследовании изучались немедленные тепловые сигнатуры с различными методами прохождения и точки тепловых данных с задержкой с пикосекундным александритовым лазером с 6-миллиметровой плоской и фракционной оптикой во время и после лечения. Мы стремились прояснить немедленные эффекты нагревания и понять тепловую и краткосрочную клиническую разницу при использовании этой оптики.

Результаты: Не было никаких немедленных различий или значительного повышения температуры при различных методах прохождения с использованием плоской или фракционной оптики. Однако после процедур значительное повышение температуры о[illegible] версия 4 часа [illegible] человек [illegible] способный [illegible] была отмечена эритема с фракционной оптикой. С плоской оптикой оценивалось только слабое покраснение.

Вывод: Различные способы прохождения с этой оптикой не привели [illegible] в знаки [illegible] мы [illegible] эффективный optic вызывает локальную область эпидермального некроза, что приводит к значительному клиническому и отсроченному тепловому эффекту. С несколькими со временем вырабатываются коллаген, эластичная ткань и муцин, что приводит к уменьшению шрамов от угревой сыпи и фотоповрежденной кожи. Этот процесс предполагает, что хорошо расположенное эпидермальное повреждение может стимулировать воспалительный каскад с ремоделированием дермы.

J Препараты Дерматол. 2016;15(11):1347-1352.

ВВЕДЕНИЕ

Устройства icosecond были коммерчески представлены несколько лет назад для более эффективного лечения татуировок и пигментных поражений. Пикосекундный александритовый лазер эффективно справляется с большинством татуировок. Трудно поддающиеся лечению зеленые чернила показывают наиболее резкое быстрое очищение с помощью этого устройства. Поглощение света с длиной волны 755 нм меланином также делает этот лазер отличным средством для лечения невуса Ота и других пигментных поражений.

Фракционная оптика была введена для использования при омоложении лица, аномальной пигментации и шрамах от угревой сыпи. Брауэр и его коллеги сообщили об уменьшении шрамов от угревой сыпи, связанных с новым коллагеном, тканью и меланином, после серии процедур.[1] Наш центр был первым, кто охарактеризовал гистологические изменения, вызванные этой фракционной оптикой. Мы наблюдали внутриэпидермальные вакуоли, расположенные в зернистом слое эпидермиса, диаметром около 60 микрон.[2, 3, 4]

Эта локализованная зона внутриэпидермального повреждения наблюдалась у лиц, у которых меланиновый индекс (МИ) был выше 15, измеренный с помощью измерителя пигментации кожи (Skintel™), и у которых был тип кожи II или выше. Это коррелирует с человеком, у которого есть некоторая степень эпидермальной пигментации. Мы предположили, что это повреждение является результатом лазерно-индуцированного оптического пробоя (LIOB).[4] Этот частично доставленный свет лазерной энергии, по-видимому, поглощается меланином, создавая ситуацию, при которой генерируются один или несколько свободных электронов (рис. 1). свободных электронов растет лавинообразно. Создается область плазмы, которая поглощает энергию лазерного импульса. Локализованная область плазмы выделяет тепло для создания локализованного парового пузыря. Гистология, выполненная в течение нескольких минут после лечения, показывает вакуоль, созданную повреждением (рис. 2). При микроскопии отмечается очень небольшое повреждение окружающих кератиноцитов. Через 24 часа эта пустота заполняется регидратированным (рис. 3) клеточным остатком, который положительно окрашивается с помощью Фонтана Мейсона, что указывает на присутствие меланина (рис. 4). В течение следующих трех недель вакуоль сокращается и образует зону микроскопических эпидермальных некротических остатков (ИСПРАВЛЕНИЕ).), который расслаивается (рис. 2).

У лиц с низким уровнем меланина и типом кожи I и II наблюдается различная клиническая картина и гистология. Рассеянные геморрагические папулы иногда видны при самых высоких настройках энергии. Гистология выявляет рассеянные участки кожных кровоизлияний, часто связанных с вакуолями, заполненными красными кровяными тельцами на границе дермы и эпидермиса, что свидетельствует о поглощении этого высокоэнергетического света гемоглобином.[4]

Это устройство безопасно и эффективно используется для омоложения лица и устранения шрамов от угревой сыпи на темной коже. Эти эпидермальные вакуоли видны во всех коммерчески доступных пятнах размером 6 мм (0,71 Дж/см).[2]), 8 мм (0,40 Дж/см^2) и 10 мм (0,25 Дж см^2). Размер этих вакуолей уменьшается по мере уменьшения энергии при использовании

© 2016-Журнал лекарственных средств в дерматологии. Все права защищены.
Этот документ содержит конфиденциальную информацию, изображения и товарные знаки Journal of Drugs in Dermatology (JDD).
Запрещается воспроизводить или использовать какую-либо часть содержимого этих материалов без явного письменного согласия JDD. Если вы считаете, что получили эту копию незаконным путем, немедленно свяжитесь с JDD по адресу support@jddonline.com.

Чтобы заказать перепечатку или электронную печать статей JDD, свяжитесь с нами по адресу sales@jddonline.com.

РИСУНОК 1. Процесс образования вакуолей в эпидермисе: (А) Высокоинтенсивная часть лазерного луча, созданного массивом дифракционных линз, облучает участок кожи. Затравочный электрон выбрасывается из поглотителя (меланина).(Б) Количество свободных электронов растет лавинообразно. Плотность электронов в плазме увеличивается, поглощая энергию пучка.(С) Лазерный луч заканчивается, оставляя горячий плазменный шар. Плазменный шар нагревает окружающие ткани выше температуры кипения.(Д) Расширение пара создает в эпидермисе вакуоли, содержащие клеточный мусор.

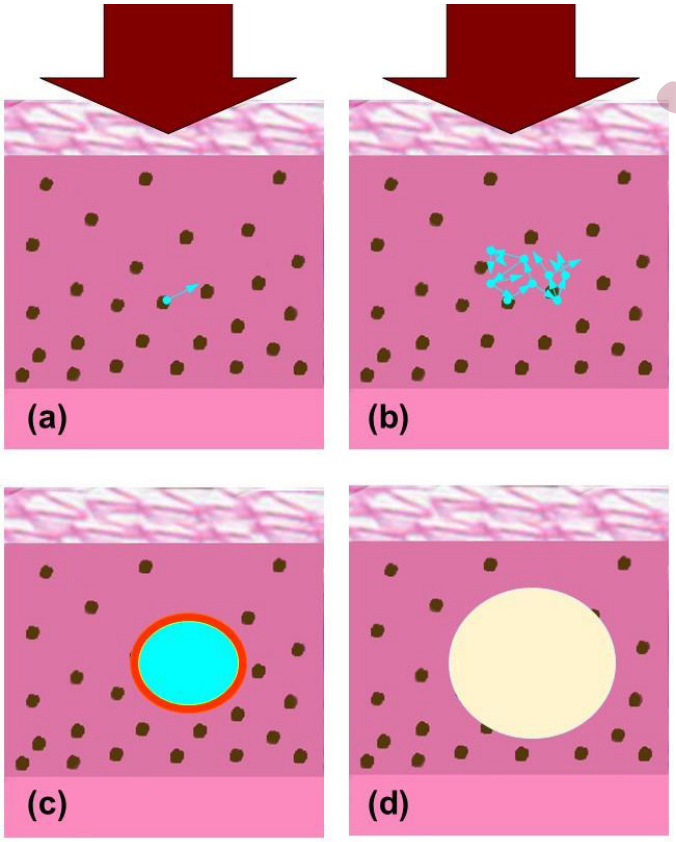

из более крупных пятен.[4] Повреждение ограничивается эпидермисом и не нарушает базальную мембрану.

JOURNAL OF DRUGS IN DERMATOLOGY

Обсуждение устройств для лечения шрамов от угревой сыпи на лице часто концентрировалось на концепции повреждения кожи как необходимой части процесса. Многие утверждают, что более глубокие раны приводят к лучшему клиническому исходу.[5] Однако Орринджер и другие поставили под сомнение эту концепцию, поскольку клинические и лабораторные исследования продемонстрировали хорошие результаты при более поверхностных ранах.[6] Гистологические и клинические данные с пикосекундным александритовым лазером и фракционной оптикой убедительно свидетельствуют о том, что правильно расположенное повреждение эпидермиса может привести к ремоделированию дермы.

В этом исследовании изучались немедленные тепловые сигнатуры с различными методами прохождения и точки с задержкой тепловых данных с пикосекундным александритовым лазером с использованием плоской и фракционной оптики 6 мм во время и после лечения. Мы надеялись, что это дастясное представление о непосредственных эффектах нагревания, сигнатуре к т дорожкеобщ изиологический механизм каксоц д с я любовь людиа в w ухо ваудя с этим прибор и фракционная оптика р я съел п р т-й

МАТЕРИАЛЫ И МЕТОДЫ

Пикосекундный александритовый лазер с длиной волны 755 нм и дифракционной линзовой матрицей диаметром 6 мм (Picosure,™ Cynosure, Вестфорд, Массачусетс) и плоскую оптику 6 мм использовали для обработки участка кожи размером 10 см на 10 см на руке и животе добровольцев. Тепловизионная камера FLIR модели Thermo Vision A320 использовалась для документирования температуры во время и после процедур. Мы попытались охарактеризовать изменения температуры при четырех последовательных проходах над областью обработки по сравнению с четырьмя проходами с интервалом в 1 минуту между отдельными проходами. Температурные и временные точки и фотографии были задокументированы сразу, через 15 минут, ½ часа, 1 час, 2 часа, 4 часа и 24 часа после обработки.

Плоская оптика обеспечивает равномерную обработку с диаметром пятна 6 мм. Массив дифракционных линз состоял из плотно расположенных отдельных шестиугольных линз с шагом 500 мкм, расстоянием между центрами линз. Эта матрица линз также будет упоминаться в этой статье как фракционная оптика, поскольку она передает лазерное излучение.

ФИГУРА 2. Внутриэпидермальная вакуоль в коже с FST III, ИМ = 23, диаметром около 60 микрон. Биопсия выполнена через 10 минут после обработки.

© 2016-Журнал лекарственных средств в дерматологии. Все права защищены.
Этот документ содержит конфиденциальную информацию, изображения и товарные знаки Journal of Drugs in Dermatology (JDD).
Запрещается воспроизводить или использовать какую-либо часть содержимого этих материалов без явного письменного согласия JDD. Если вы считаете, что получили эту копию незаконным путем, немедленно свяжитесь с JDD по адресу support@jddonline.com.

Чтобы заказать перепечатку или электронную печать статей JDD, свяжитесь с нами по адресу sales@jddonline.com.

РИСУНОК 3. Гистология биопсии кожи через 24 часа у пациента латиноамериканского происхождения с типом кожи IV, ИМ = 31 на коже, не подвергавшейся воздействию солнца, демонстрирует внутриэпидермальные вакуоли, содержащие клеточный дебрис, с плотностью потока энергии 0,71 Дж / см² (пятно 6 мм с фракционной оптикой).

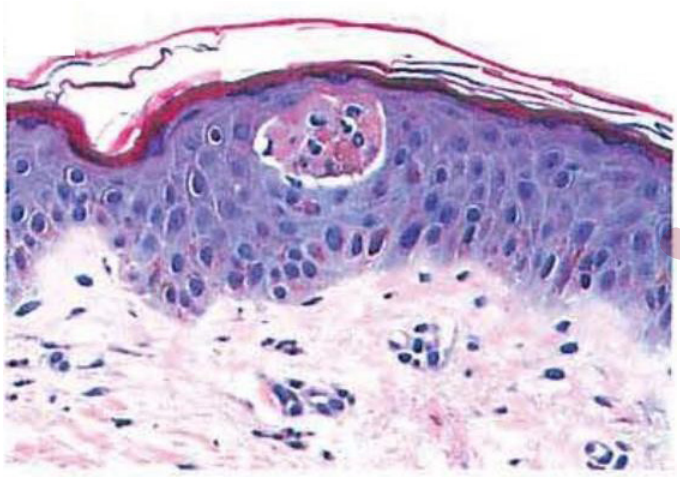

РИСУНОК 4. Окрашивание Фонтана-Массона на меланин для кожи типа III, МИ = 23 через 24 часа после обработки. Обратите внимание на повышенную плотность этого окрашивания в вакуолях вместе с клеточным мусором. Нижележащие меланоциты, базальные клетки и соседние эпидермальные клетки кажутся интактными.

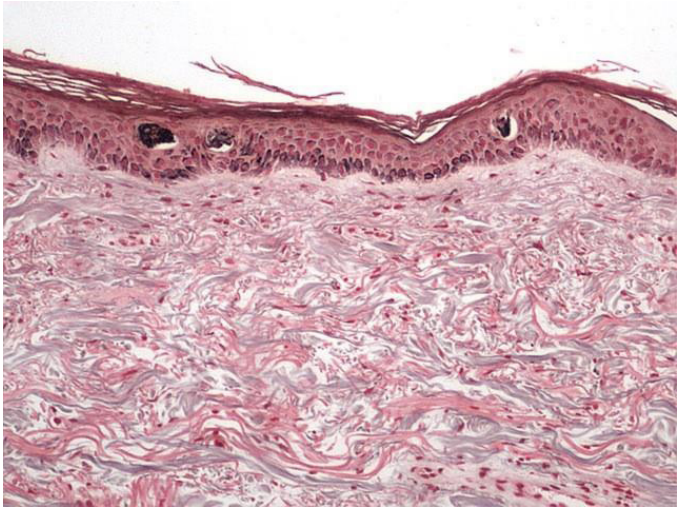

свет дробным образом. Этот массив линз изменяет профиль интенсивности пикосекундного александритового лазерного луча, создавая гексагональный массив областей высокой интенсивности, окруженных фоном низкой интенсивности. Приблизительно 70% всей энергии поступает в области с высокой плотностью энергии, составляющие менее 10% обрабатываемой площади за один неперекрывающийся проход. Остальные 30% энергии обеспечивают низкий флюенс-фон. (рис. 5а, 5б)

Как плоская, так и фракционная линзовая матрица настроены на передачу одинаковой общей энергии при размере обрабатываемого пятна, 0,71 Дж/см² при

РИСУНОК 5. (А) Этот массив дифракционных линз называется фракционной оптикой. Это гексагональная плотно упакованная матрица с расстоянием между центрами 500 мкм. Средняя плотность энергии составляет 0,7 Дж/см.2 с расстоянием массива линз 25 мм до кожи. (Б) Распределение плотности энергии в плоскости воздействия на поверхности кожи. Размер пятна обработки 6 мм, средняя плотность потока 0,71 Дж/см². 70% всей энергии передается через микроточки; оставшиеся 30% приводят к низкому фоновому флюенсу; менее 10% ткани подвергается воздействию высокой плотности энергии.

(А)

(Б)

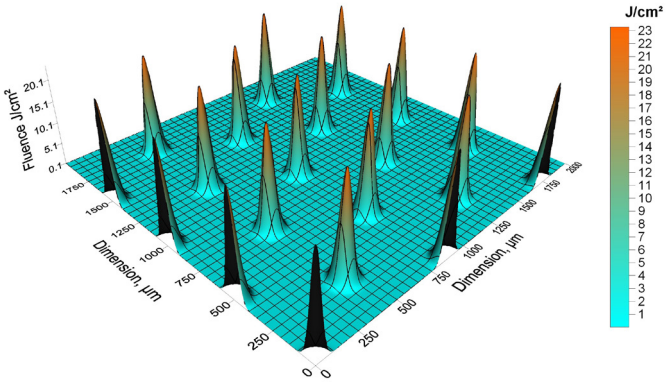

Диаметр пятна 6 мм. Единственная разница между двумя оптическими системами доставки заключается в распределении энергии в пятне воздействия. Плоская оптика обеспечивает равномерное распределение энергии. Оптическая матрица с дробными линзами обеспечивает расположение областей высокой интенсивности, встроенных в фон низкой интенсивности (рис. 5а, 5b).

РЕЗУЛЬТАТЫ

Не было значительного повышения температуры непосредственно во время обработки любой оптикой. Различные техники прохождения,

© 2016-Журнал лекарственных средств в дерматологии. Все права защищены.
Этот документ содержит конфиденциальную информацию, изображения и товарные знаки Journal of Drugs in Dermatology (JDD).
Запрещается воспроизводить или использовать какую-либо часть содержимого этих материалов без явного письменного согласия JDD. Если вы считаете, что получили эту копию незаконным путем, немедленно свяжитесь с JDD по адресу support@jddonline.com.

Чтобы заказать перепечатку или электронную печать статей JDD, свяжитесь с нами по адресу sales@jddonline.com.

РИСУНОК 6. Средняя температура поднимается выше исходного уровня, наблюдаемого после лечения фракционной и плоской оптикой. Сплошные символы указывают на статистическую значимость (*п*<0,05). Незакрашенные символы указывают на отсутствие статистической значимости на уровне 0,05.

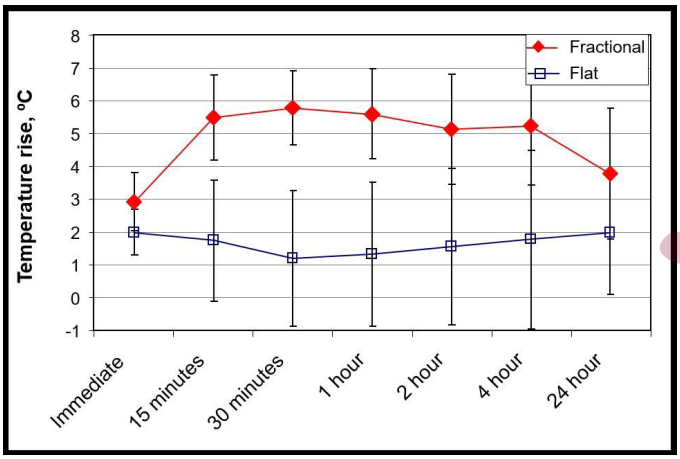

четыре последовательных прохода или четыре прохода с минутной задержкой между проходами не выявили значительного повышения температуры при двух методах прохода.

Начиная с первой временной точки через 15 минут после лечения, в области, обработанной фракционной оптикой, наблюдалось большее повышение температуры по сравнению с исходным уровнем, чем при плоской оптике. Через 1 час после лечения с помощью фракционной оптики наблюдалось среднее повышение температуры на 5,6°C по сравнению с исходным уровнем, а через 24 часа было отмечено, что оно сохраняется со средним повышением на 3,8°C по сравнению с исходным уровнем (рис. 6). Использовался критерий Даннетта. для проверки статистической значимости повышения средней температуры выше исходного уровня в каждый момент времени. Все средние повышения температуры, наблюдаемые после обработки дробным оптические были статистически значимыми (*п*<0,05). Эти результаты сопровождались эритематозной уртикарной реакцией, начинавшейся через 15 минут и переходящей в заметную, но управляемую эритему через 24 часа, которую можно было скрыть с помощью макияжа (рис. 7).

Напротив, плоская оптика показала повышение температуры на 1,3 градуса по Цельсию через один час после обработки. Критерий Даннетта среднего повышения температуры, наблюдаемого после обработки плоской оптикой, не показал статистической значимости на уровне 0,05. Клинически через 1 час после лечения наблюдалась только слабая эритема, которая быстро разрешилась (рис. 7).

Среднее значение разницы между повышением температуры выше исходного уровня для каждого пациента с использованием фракционной и плоской оптики составило 4,2 градуса по Цельсию через 1 час и 2,9 градуса по Цельсию через 24 часа после лечения (рис. 8). Средняя температура для плоского метода seline были статистически значимо от 15 минут после лечения до 4 часов после лечения ($p<0,05$), но не через 24 часа. Различия температуры после лечения и через 24 часа после лечения не были статистически значимыми на уровне 0,05.

ОБСУЖДЕНИЕ

Первоначально мы провели это исследование, чтобы изучить разницу в технике прохождения с фракционной оптикой. Мы использовали плоскую оптику в качестве плеча компаратора. Не было значительного повышения температуры ни с одной оптикой при последовательных проходах по сравнению с минутным или более длительным перерывом между проходами. Это не должно вызывать удивления, поскольку ожидается, что относительно небольшое количество энергии, выделяемой в кожу, приведет к очень небольшому повышению температуры. Пространственное среднее повышение температуры эпидермиса после лазерного импульса рассчитывалось с учетом охлаждения окружающих тканей с использованием формализма, изложенного в .[7]Расчетное повышение температуры эпидермиса, вызванное лазерным импульсом, доставляющим

РИСУНОК 7. На этих фотографиях представлены обработанные участки с плоской и фракционной оптикой в течение 24 часов.

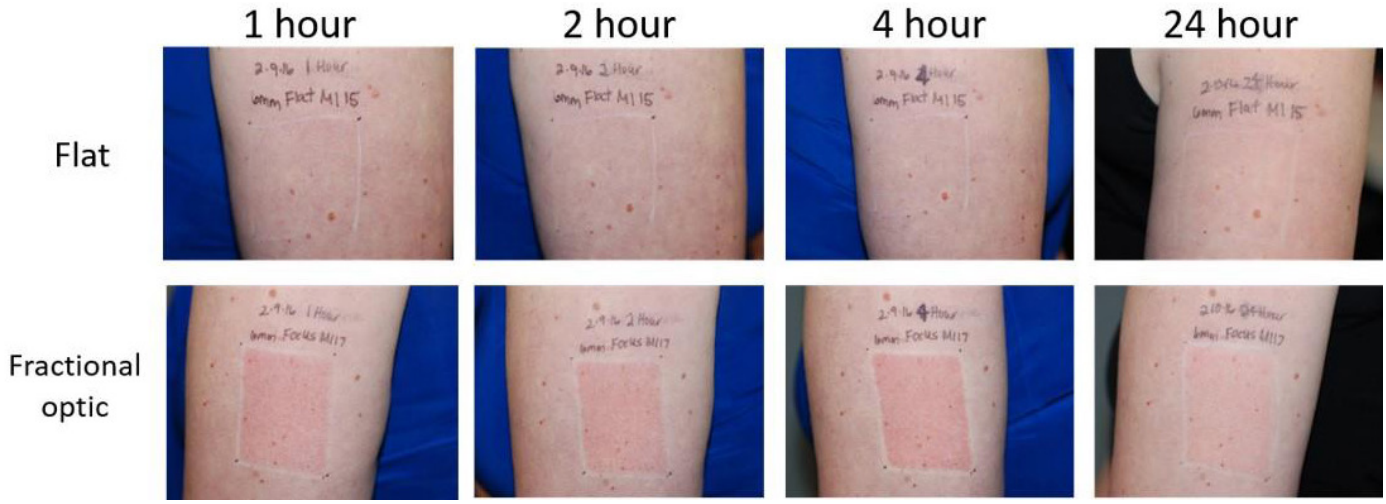

© 2016-Журнал лекарственных средств в дерматологии. Все права защищены.
Этот документ содержит конфиденциальную информацию, изображения и товарные знаки Journal of Drugs in Dermatology (JDD).
Запрещается воспроизводить или использовать какую-либо часть содержимого этих материалов без явного письменного согласия JDD. Если вы считаете, что получили эту копию незаконным путем, немедленно свяжитесь с JDD по адресу support@jddonline.com.

Чтобы заказать перепечатку или электронную печать статей JDD, свяжитесь с нами по адресу sales@jddonline.com.

РИСУНОК 8. Среднее значение разницы между повышением температуры выше исходного уровня для каждого пациента с использованием фракционной и плоской оптики. Сплошные символы указывают на статистическую значимость (*n*<0,05). Незакрашенные символы указывают на отсутствие статистической значимости на уровне 0,05.

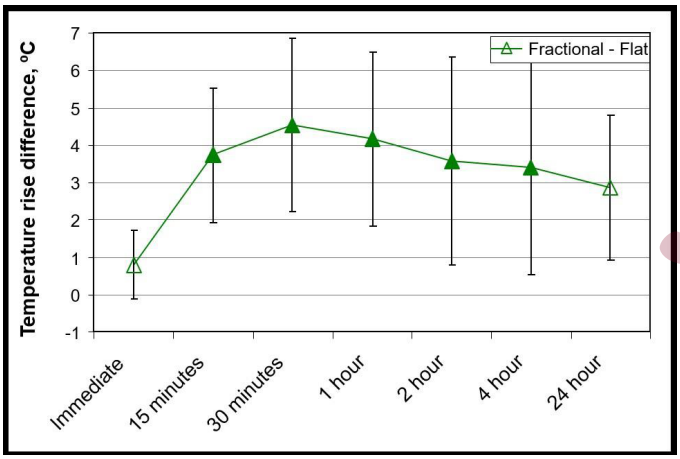

0,71 Дж/см², самая высокая плотность энергии в исследовании, составляла 0,5 градуса через 0,1 секунды после лазерного импульса, 0,2 градуса через 1 секунду после лазерного импульса и 0,03 градуса через 1 минуту после лазерного импульса. Тем не менее, мы отметили явную отсроченную клиническую разницу в местах лечения через несколько минут между двумя оптическими системами с большей эритемой и жаром на стороне, обработанной фракционной оптикой. Это наблюдение было самым интересным аспектом этого исследования.

Гистология дает ключ к разнице, наблюдаемой в этом исследовании. Создание вакуолей в эпидермисе резко контрастирует с отсутствием микроскопических изменений, наблюдаемых при плоской оптике с окрашиванием гематоксилином и эозином (рис. 9). В то время как при плоской оптике может быть некоторая степень нагревания и повреждения, при фракционном лечении нет четко выраженного повреждения эпидермиса и резкого замедленного повышения температуры. Эти данные свидетельствуют о том, что это уникальное повреждение эпидермиса производит каскад медиаторов, которые вызывают отсроченное повышение температуры и, в конечном итоге, образование нового коллагена, эластической ткани и муцина.

Наш текущий набор абляционных и неабляционных устройств, которые используются для лечения шрамов от угревой сыпи, вызывают эпидермальные и кожные повреждения. На более темных типах кожи этот тип повреждения может привести к появлению участков диспигментации из-за повреждения дермально-эпидермального интерфейса. Этого типа проблем после лечения можно избежать с помощью пикосекундного лазера 755 нм с фракционной оптикой.

Мы предполагаем, что задержка повышения температуры, наблюдаемая в коже после лечения фракционной оптикой, может быть иммунно-опосредованной. В то время как многие медиаторы иммунного ответа высвобождаются из дермы после травмы, медиаторы эпидермального происхождения менее четко определены. Один фактор, связанный

JOURNAL OF DRUGS IN DERMATOLOGY

РИСУНОК 9. Гистология сделана через 24 часа после обработки плоской оптикой при 1,3 Дж/см², MI 17, тип кожи III, латиноамериканец, не подвергавшийся воздействию солнца.

Не копировать

Применяются штрафы

РИСУНОК 10. Повреждение эпидермиса и последующий некроз приводят к высвобождению цитокинов и замедлению воспаления, что приводит к ремоделированию дермы. ♦ знак равно цитокины

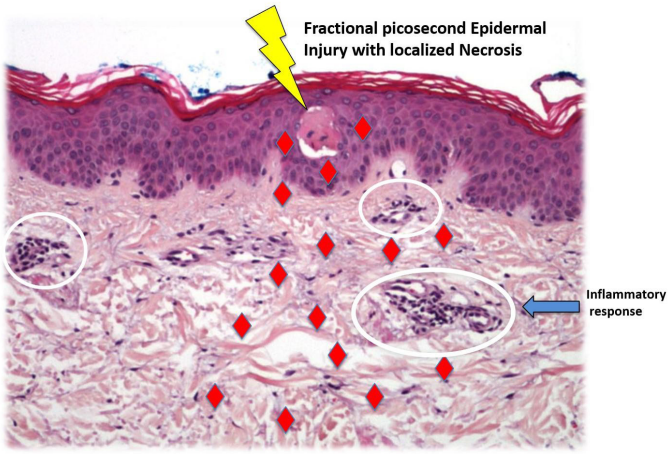

с локализованным эпидермальным повреждением и кожной реакцией является интерлейкин-33.[8] Этот член семейства IL-1 экспрессируется эпителиальными клетками, включая кератиноциты, и представляет собой эндогенный сигнал опасности, который может высвобождаться в ответ на травму, повреждение или некроз. Затем IL-33 способен непосредственно нацеливаться на клетки как адаптивного, так и врожденного иммунного ответа, связываясь с рецептором семейства IL-1 ST2. Фактически, ИЛ-33 действует непосредственно на Т-клетки, дендритные клетки, естественные клетки-киллеры и макрофаги, способствуя воспалению. Индуцированное лазером образование вакуолей с помощью пикосекундного устройства и фракционной оптики приводит к повреждению эпидермиса, что может привести к высвобождению ИЛ. -33, который хранится в ядре (рис. 10). Этот фактор может диффундировать в дерму и действовать как цитокин, стимулирующий воспалительную реакцию, а также усиливающий регуляцию экспрессии клеточных генов фибробластов и других клеток дермы для производства нового коллагена.

© 2016-Журнал лекарственных средств в дерматологии. Все права защищены.
Этот документ содержит конфиденциальную информацию, изображения и товарные знаки Journal of Drugs in Dermatology (JDD).
Запрещается воспроизводить или использовать какую-либо часть содержимого этих материалов без явного письменного согласия JDD. Если вы считаете, что получили эту копию незаконным путем, немедленно свяжитесь с JDD по адресу support@jddonline.com.

Чтобы заказать перепечатку или электронную печать статей JDD, свяжитесь с нами по адресу sales@jddonline.com.

JOURNAL OF DRUGS IN DERMATOLOGY
JDD
DRUGS • DEVICES • METHODS

Не копировать

Применяются штрафы

муцин Существуют и другие механизмы и другие цитокины, которые также могут генерироваться этим типом повреждения.

Быстрое образование вакуолей с генерацией LIOB может создать волну давления в коже, что также может привести к инициации ремоделирования дермы. Это может инициировать изменения в клеточной передаче сигналов и высвобождении цитокинов из-за изменений в клеточных мембранах.[3,9] Гипотеза основана на факте в процессе образования плазмы.

ВЫВОД

Различные техники прохождения фракционной и плоской оптикой пикосекундным александритом при 0,71 Дж/см^2 не привело к значительным термическим изменениям. Однако фракционная оптика вызывает локальный очаг эпидермального некроза, что приводит к значительному клиническому и термическому эффекту. При многократном лечении в течение определенного периода времени вырабатывается новый коллаген, эластичная ткань и муцин, что приводит к уменьшению шрамов от угревой сыпи и фотоповрежденной кожи. Этот процесс предполагает, что хорошо расположенное эпидермальное повреждение может стимулировать воспалительный каскад и ремоделирование дермы.

БЛАГОДАРНОСТИ

Это исследование было поддержано финансированием исследований от Cynosure, Inc. в 2015 году.

РАСКРЫТИЯ

Д-р Тангетти является консультантом и исследователем компании Cynosure, Inc. У д-ра Тартара нет конфликта интересов, о котором он хотел бы сообщить.

ИСПОЛЬЗОВАННАЯ ЛИТЕРАТУРА

1. Брауэр Дж. А., Казловская В., Алабдулраззак Х. и др.. Использование пикосекундного импульсного лазера со специализированной оптикой для лечения рубцов после акне на лице. *ДЖАМА Дерматология.* 2015 г.; 151(3):278
2. Тангетти Э., Тангетти М. Клиническое и гистологическое исследование кожи, обработанной пикосекундным александритовым лазером, сравнивая однородное пятно обработки и пятно с пространственной модуляцией. *Лазеры Surg Med.* 2014; 46:28
3. Tanghetti E. Характеристика гистологических изменений кожи после обработки пикосекундным александритовым лазером с длиной волны 755 нм. *Лазеры Surg Med.* 2015 г.; 47(C26):24
4. Тангетти Э. Гистология кожи, обработанной пикосекундным александритовым лазером и фракционный массив линз. *Лазеры Surg Med.* 2016; (Epub перед печатью)
5. Обсуждение Генри Ченом противоречий в хирургии лазерной медицины. 2015
6. Оранжер Дж. С., Ритти Л., Бейкер Дж. Дж. и др. Молекулярные механизмы неабляционной фракционной лазерной шлифовки.*Бр Дж Дерматол.* 2010;163(4):757-767
7. Мирков М., Шерр Э.А., Сьерра Р.А. и соавт. Аналитическое моделирование лазерного импульсного нагрева встроенных биологических мишеней: применение к кожным сосудистым поражениям. *J Appl Phys.* 2006 г.; 99(11):114701.
8. Балато А., Раймондо А., Балато Н. и др. Интерлейкин-33: растущая роль в дерматологических заболеваниях.*Арка Дерм Рез.* 2016; 308(5):287-296
9. McDaniel D. Анализ экспрессии генов в культивируемых фибробластах кожи человека после воздействия пикосекундного импульсного александритового лазера и специально разработанной оптики Focus. *Лазеры Surg Med.* 2015 г.; 47(C26):2

АВТОРСКАЯ ПЕРЕПИСКА

Эмиль А. Тангетти MD

Электронная почта:..... et@dermatologyandlasersurgery.com

© 2016-Журнал лекарственных средств в дерматологии. Все права защищены.
Этот документ содержит конфиденциальную информацию, изображения и товарные знаки Journal of Drugs in Dermatology (JDD).
Запрещается воспроизводить или использовать какую-либо часть содержимого этих материалов без явного письменного согласия JDD. Если вы считаете, что получили эту копию незаконным путем, немедленно свяжитесь с JDD по адресу support@jddonline.com.